# ber die Pigmentbildung in melanotischen Sarcomen und einfachen Melanomen der Haut.

Von Dr. Carl Gussenbauer,
Privatdocenten der Chirurgie und Assistenzarzt an der chirurg. Klinik des Herrn Prof. Billroth in Wien.

(Hierzu Taf. VIII.)

Schon zu einer Zeit, als die Kenntnisse über die pathologischen Gewebsveränderungen, den Bau und die Entwickelung der Geschwülste noch sehr mangelhafte waren, hat man angenommen, dass der Farbstoff bei den Melanosen im Allgemeinen und speciell in den pigmentirten Geschwülsten seinen Ursprung aus dem Blutfarbstoffe nehme.

Die metabolische Entstehung [1]) der Pigmente wurde zwar ebenfalls angenommen, doch liessen sich dafür weder aus der Beobachtung über das Vorkommen der Pigmente in den verschiedenen Organen, noch aus der Untersuchung derselben plausible Gründe beibringen. Vielmehr schienen die ersten chemischen Analysen [2]) der Pigmente den Schluss zu rechtfertigen, dass dieselben nur veränderter Blutfarbstoff seien.

Virchow [3]) hat aber schon in seiner ersten Arbeit über die Pigmente gezeigt, dass die Resultate der chemischen Analyse verschiedener Farbstoffe nicht ohne Vorbehalt für eine solche Annahme verwerthet werden können.

Die chemischen und morphologischen Untersuchungen der verschiedenen physiologischen und pathologischen Pigmente haben seitdem zwar die enge Verwandtschaft derselben untereinander und mit dem Hämatin nachgewiesen und so die Ueberzeugung begründet, dass die verschiedenen Pigmente als veränderter Blutfarbstoff auf-

[1]) Vogel, Allg. pathol. Anatomie S. 160.

[2]) Breschet, Journal de la physiologie 1821. T. I. p. 371 citirt nach Virchow: Die krankhaften Geschwülste. Bd. II. S. 272.

[3]) Dieses Archiv Bd. I. S. 378: Die pathol. Pigmente.

fassen seien. Positive Kenntnisse aber für diese Ueberzeugung, nd insbesondere vom morphologischen Standpunkte aus zur Zeit ch nicht gewonnen worden.

Wenn auch die Form und das Aussehen pathologischer Pigente kaum eine andere Annahme zulassen, als dass sie verändertes Hämatin seien, so fehlt doch gerade über die Art und Weise eser Veränderung jede nähere Kenntniss. Ich spreche hier selbstrständlich nicht von der Pigmentbildung aus Extravasaten, welche rch eine Reihe von Arbeiten hinreichend erforscht ist. — Bei n Melanosen überhaupt und speciell bei den Melanosarcomen ndelt es sich aber, wie dies schon Virchow [1]) hervorgehoben t, nicht um Pigmentbildung aus Extravasaten. Extravasate, naentlich solche aus Capillaren, finden sich gelegentlich wohl in den eisten Geschwülsten vor, und können auch in den melanotischen rkommen, doch sind sie nur mehr accidentelle Erscheinungen, elche auf den Charakter der Geschwulst keinen Einfluss ausüben, nd auch nicht die Pigmentirung der melanotischen Sarcome versachen. Schon eine oberflächliche Untersuchung der Melanosarme reicht hin, um dies darzuthun.

Das Vorkommen der Pigmentsarcome an Körperstellen, wo ch schon der physiologische Mutterboden mehr oder minder pigentreich ist, ihre Entstehung aus einfachen Melanomen der Haut, wie die Beobachtung, dass dieselben vorzugsweise bei Individuen it anderweitigen eventuell ererbten Pigmentanomalien sich entickeln, scheinen zwar insgesammt dafür zu sprechen, dass die igmentbildung in den Sarcomen in gleicher Weise wie in dem hysiologischen Muttergewebe. und bei den einfachen Melanomen r sich gehe.

Da aber Kenntnisse über die Bildung des normalen Pigmentes n Rete Malpighii, im Epithel und Bindegewebe der Iris und Chobides und in den Nebennieren zur Zeit noch fehlen, so kann auch eine Anschauung per analogiam über die fragliche Pigmentbildung ewonnen werden.

Ebensowenig ist die Pigmentbildung mit Sicherheit bei den infachen Melanomen bekannt. Dass auch in diesen, ebensowenig ie in den Melanosarcomen das Pigment aus Extravasaten hervor-

[1]) Virchow, Die krankhaften Geschwülste. Bd. II. S. 273.

gehe, wird übereinstimmend von allen Histologen, welche über diesen Gegenstand nach eigenen Untersuchungen urtheilen, behauptet.

Nach Rindfleisch [1]) geht die Pigmentbildung bei den pathologischen Chromatosen im Allgemeinen so vor sich, dass aus grösseren oder kleineren Quantitäten ruhenden Blutes der Blutfarbstoff in gelöster Form an die benachbarten Gewebe abgegeben wird. — Entweder nur wenige Blutkörperchen, welche die Gefässwandung nicht vollkommen durchdrungen haben, oder kleine Streifen und Tröpfchen Blut oder grössere Blutklumpen, welche neben dem Gefäss im Parenchym liegen, werden als die Bezugsquellen bezeichnet. Dies wären also Extravasate. Vorher jedoch sagt Rindfleisch von den Hyperämien ganz allgemein, dass nur solche Pigmentbildung zurücklassen, wobei Blut extravasirt, oder in den Gefässen zu dauerndem Stillstand gekommen ist.

Für die Pigmentbildung in den Pigmentsarcomen (l. c. S. 112) stellt Rindfleisch die Ansicht auf, dass es sich hier um die Aufnahme von gelöstem Blutfarbstoffe aus dem Blute handele, theils weil der Nachweis der hämorrhagischen Entstehung nicht gelingt, theils weil die ersten Spuren der Pigmentinfiltration an den Epithelien der Gefässe sichtbar werden. Diese mit der für ein Lehrbuch zweckmässigen Kürze aufgestellte Ansicht von Rindfleisch enthält noch immer keine nähere Bestimmung des Vorganges bei der Pigmentbildung.

Wenn die Anschauung auch richtig wäre, dass der Farbstoff in gelöster Form aus dem Blute von den Geweben aufgenommen werde, so können ohne nähere Kenntniss des thatsächlichen Vorganges doch noch mehrere Annahmen gemacht werden, welche von vornherein gleichen Anspruch von Wahrscheinlichkeit machen könnten.

Zunächst könnte man annehmen: Der Blutfarbstoff werde allerdings in gelöster Form aus dem Blute an die Gewebe abgegeben, aber der Blutfarbstoff sei eben bereits im kreisenden Blute von den Blutkörperchen an das Blutplasma übergegangen, circulire mit demselben im Kreislaufe herum, und gelange aus den kleinsten Blutgefässen in bereits erkrankten Organen per diffusionem in die Gewebe, um dort die weiteren Veränderungen bis zum körnigen Pigmente zu erleiden.

[1]) Lehrbuch der pathol. Gewebelehre. 3. Auflage. S. 45 u. 112.

So lange nicht der Nachweis geliefert ist, dass das Hämatin auf andere Weise die Gefässbahnen verlasse, kann diese Annahme nicht ganz abgewiesen werden.

Nach den Kenntnissen, welche man über die Diapedesis rother und farbloser Blutkörperchen gewonnen hat, könnte man auch annehmen, es werde das Pigment der Geschwülste dadurch gebildet, dass eine Diapedesis rother Blutkörperchen stattfände. Die aus den Gefässen ausgetretenen Blutkörperchen könnten dann von den Geschwulstzellen aufgenommen werden und in denselben die bekannten Veränderungen erleiden, ein Vorgang, der in der That zur Bildung von körnigem Pigment führte, wie dies besonders durch die Arbeit von J. Arnold [1]) bekannt geworden.

Es wäre aber auch die Annahme möglich, dass das Hämatin in den Blutgefässen von den rothen Blutkörperchen an das Blutplasma abgegeben, von den farblosen Blutkörperchen aufgenommen und durch Diapedesis dieser in die Parenchymgewebe gelange. Eine solche Annahme würde in bequemster Weise auch die Thatsache erklären, dass die secundären, sogenannten metastatischen Pigmentsarcome, welche in ihren Zellenformationen den Charakter der primären Tumoren bewahren, auch immer wieder pigmentirt erscheinen, mag ihr Sitz noch so verschieden sein. — Mit einer solchen Annahme wäre eben die Pigmentirung zugleich mit der Metastasirung erklärt.

Es wäre ferner die Vorstellung wohl zulässig, dass in einer Geschwulst an einzelnen Orten das Blut in den Gefässen dauernd zur Ruhe komme und aus denselben Hämatin durch Diffusion an die ganze Geschwulst abgegeben werde.

Endlich könnte man annehmen, es trete jedesmal an Ort und Stelle, wo Pigment in den Sarcomen nachgewiesen werden kann, vorausgehend Stase in den Blutgefässen ein und dann erst werde das Hämatin von den rothen Blutkörperchen an das Plasma abgegeben und gelange durch Transfusion und Diffusion mit dem Plasma in die Gewebe, in welchen die weiteren Veränderungen zu körnigem Pigment vor sich gehen.

Eine genaue mikroskopische Detailuntersuchung von Pigment-

[1]) Dieses Archiv Bd. LVIII.: Ueber Diapedesis, I. Mittheilung S. 203, II. Mittheilung S. 231.

sarcomen musste, zumal, wenn eine der beiden letzteren Annahmen sich als richtig erweisen sollte, mit Bestimmtheit darüber Aufschluss geben.

Zu diesem Zwecke hatte ich schon im Winter 1871/72 ein äusseres Bulbus-Melano-Sarcom im Detail untersucht, welches ich der Güte meines Freundes Dr. Hans Adler, damals I. Secundararzt an der Augenklinik des Herrn Professor v. Jaeger ebenso wie die weiterhin folgende Mittheilung des Falles verdanke. Die Resultate, welche ich damals erzielte, haben mir in befriedigender Weise Aufschluss über die Pigmentbildung gegeben.

Als ich die Untersuchungen dieser Geschwulst schon beendigt hatte und im Frühjahr 1873 meine Untersuchungsresultate zusammenstellen wollte, kam mir die erwünschte Gelegenheit, die Pigmentbildung nicht nur an mehreren Melanosarcomen verschiedener Organe, sondern auch in einer anderen eigenthümlichen Melanose studiren zu können. Ein Fall von einem höchst wahrscheinlich im Bulbus entstandenen Melanosarcome wurde im April 1873 im letzten Stadium auf die Klinik des Herrn Professor Billroth aufgenommen. — Der Fall kam schon nach wenigen Tagen zur Section und war für meine Untersuchungen gerade deshalb besonders werthvoll, weil ausser secundären Tumoren in den Lymphdrüsen auch metastatische Melanosarcome in der Leber, Milz, Niere, im Netz, Peritonaeum und im Schädeldache vorhanden waren. Ich war dadurch in die Lage versetzt, den Vorgang der Pigmentbildung auch in diesen Organen verfolgen zu können. Und noch in einem anderen höchst eigenthümlichen an der Klinik des Herrn Professor Billroth zuerst und in der Folge an der Klinik des Herrn Professor Hebra beobachteten Falle hatte ich Gelegenheit die Pigmentbildung zu studiren. Es handelte sich, wie aus der weiterhin folgenden Krankengeschichte ersichtlich ist, um eine ausgedehnte Hauterkrankung, deren hauptsächlichste Erscheinungen eine multiple Geschwulstbildung im Gesichte und eine Pigmentanomalie seltener Art war. Wegen der seltenen Hauterkrankung wurde der Fall an die Klinik des Herrn Professor Hebra abgegeben, an welcher der Assistent der Klinik Herr Dr. Geber den Fall weiter beobachtete. Ich hatte nun Gelegenheit, die an unserer Klinik exstirpirten Hautsarcome des Gesichtes und abnorm pigmentirte Gesichtshaut zu untersuchen, ausserdem aber mit Herrn Dr. Geber über sein An-

suchen seine Präparate zu studiren, und konnte auch in diesen denselben Vorgang der Pigmentbildung wieder constatiren, wie ich schon an den exstirpirten theilweise pigmentirten Hautsarcomen desselben Falles in Uebereinstimmung mit den anderweitigen Erfahrungen gefunden hatte. Die Ausdehnung der Untersuchungen über mehrere theils gleiche theils aber verschiedenartige Objecte erhöht insofern das Interesse an den Untersuchungsresultaten, als an allen erwähnten Objecten derselbe Vorgang der Pigmentbildung gefunden wurde. Im primär äusseren und im primär inneren Melanosarcom des Auges erfolgte die Pigmentbildung ganz in derselben Weise wie bei den secundären Sarcomen der Lymphdrüsen, der Leber, des Netzes und des Peritonaeum, lauter Organe, welche de norma kein Pigment enthalten. In den Sarcomen der Haut und in der Haut selbst war die anomale Pigmentirung ganz ebenso zu Stande gekommen.

Es dürfte wohl angezeigt sein die Untersuchungsresultate wegen ihrer Uebereinstimmung an den verschiedenen Objecten in ihrer Allgemeinheit schon hier in Kürze zu besprechen, um weiterhin durch die Angabe des Besonderen im Pigmentbildungsprozesse in den verschiedenen Organen das Allgemeine zu begründen und auf diese Weise Wiederholungen vermeiden zu können.

Ueberall, wo Pigment sich bildet (Pigmentbildung aus Extravasaten ist hier ausgeschlossen), beginnt der Pigmentbildungsprozess mit einer Anschoppung von Blut, zunächst in den kleinsten Gefässen, bisweilen aber selbst in etwas grösseren Arterien und Venen. Die Anschoppung von Blut führt einerseits zu einer mehr oder weniger hochgradigen Ectasirung der Blutgefässe, zumal der Capillaren, andererseits zur Stase. Man kann die Blutanschoppung, Ectasirung und Stase in den Blutgefässen insofern als die Erscheinungen des ersten Stadiums der Pigmentbildung auffassen, als dieselben nachweisbar stets vor der eigentlichen Pigmentbildung auftreten, und zwischen diesen und den nachfolgenden immerhin ein Zeitintervall existirt, wenn auch nicht in dem Sinne, dass der Pigmentbildungsprozess als ein discontinuirlicher aufgefasst werden müsste.

Ist einmal Stase in den Blutgefässen eingetreten, so erfolgt nun dort, wo es später zur Bildung von körnigem Pigment kommt, eine Abgabe des Blutfarbstoffes der rothen Blutkörperchen an das Blutplasma. In dem Blutplasma gelöst verlässt das Hämatin durch

Transfusion die Gefässe, gelangt mit dem Blutplasma durch Diffusion in die Parenchymgewebe, und wird in denselben vorzugsweise von Zellen und zwar noch immer in gelöstem Zustande aufgenommen. Die Imbibition mit dem gelösten Blutfarbstoffe betrifft nicht nur etwa blos wachsende Zellen, sondern wie sich späterhin ergeben wird, alle imbibitionsfähigen Gewebsbestandtheile, wenngleich gerade die wachsenden Zellen wegen ihrer Beschaffenheit denselben leichter aufzunehmen vermögen. Sie beschränkt sich auch nicht blos auf die Gefässwände und deren nächste Umgebung, wenn auch diese in hervorragender Weise mit Hämatin imbibirt werden, sondern kann mitunter ein beträchtliches Territorium um die ectasirten Blutgefässe einnehmen.

Die Entfärbung der rothen Blutkörperchen, die Trans- und Diffusion des in dem Blutplasma gelösten Hämatins und die Imbibition der Parenchymgewebe mit demselben lassen sich als unmittelbar auf einander folgende Erscheinungen eines zweiten Stadiums der Pigmentbildung auffassen. Man hat häufig Gelegenheit die Erscheinungen des ersten Stadiums getrennt von denen des zweiten zu beobachten und ist deshalb wohl auch ihre Sonderung von einander gerechtfertigt. Weniger leicht unterscheidbar ist das zweite Stadium der Pigmentbildung von dem dritten und letzten, dem der Condensirung des Farbstoffes und eigentlichen körnigen Pigmentbildung von verschiedenem Farbentone. — Ausser dieser Art der Pigmentbildung, welche jedenfalls die weitaus häufigste ist, kann das körnige Pigment auch noch anders entstehen.

Im Verlaufe der Mittheilung der Detailuntersuchungen wird sich wiederholt Gelegenheit darbieten auf die Abweichungen von der angegebenen Art der Pigmentbildung einzugehen. Zu der soeben in Kürze angegebenen Anschauung über die Pigmentbildung gelangte ich, wie erwähnt, durch eine genaue Detailuntersuchung der genannten Objecte, indem ich hauptsächlich folgende drei Fragen zu beantworten suchte:

I. Durch welche morphologischen Verhältnisse lässt sich erweisen, dass das Pigment in den Melanosen überhaupt, in specie bei den einfachen Melanomen der Haut und den Melanosarcomen aus dem Blutfarbstoffe stamme?

II. Welches ist der Vorgang, der möglicherweise dabei stattfindet?

## III. Welche morphologischen Veränderungen geht der Blutfarbstoff ein, wenn er die rothen Blutkörperchen verlassen hat, bis er das fertige wenig oder gar nicht mehr weiter veränderbare körnige Pigment der Melanome und Melanosarcome bildet?

Die Objecte, an denen ich diese Fragen zu beantworten versuchte, sind folgenden Fällen entnommen:

I. Melanosarcoma bulbi dextri externum.

Der 40 Jahre alte D. K. wurde am 6. December 1870 auf die Klinik des Herrn Professor v. Jaeger im allgemeinen Krankenhause wegen dieser Geschwulst aufgenommen, über deren Entstehung der Kranke folgende Angaben macht. In der Schlacht bei Montebello (1859) sei ihm ein Pulverkorn in das rechte Auge geflogen. Bald darauf bemerkte er im inneren rechten Augenwinkel eine etwa hirsekorngrosse Geschwulst, die er sich bald wegen ihres Wachsthumes von einem Arzte seines Regimentes entfernen liess. Bald nach der Vernarbung der Operationswunde sei an derselben Stelle wieder eine Geschwulst gewachsen, welche nun eine grössere Fläche einnahm und abermals exstirpirt wurde. Die Geschwulst recidivirte abermals und wurde bis zur Zeit seiner Aufnahme noch dreimal, also im Ganzen fünfmal in dem Zeitraume von 10 Jahren stets ohne dauernden Erfolg exstirpirt.

Der Kranke ist und war auch stets sonst gesund und stammt aus einer Familie, in der Niemand an einer ähnlichen oder anderen Neubildung erkrankte. Pigmentanomalien der Haut sind weder an dem Kranken noch seinen Verwandten bemerkt worden. Die Hautfarbe des Kranken ist am Körper weiss, an den Händen und im Gesicht blassbraun. Das Kopfhaar ist ebenso wie das spärliche Barthaar dunkelbraun gefärbt. Im inneren rechten Augenwinkel sitzt eine etwa taubeneigrosse 3—4 Lin. aus der Lidspalte hervorragende Geschwulst von dunkelbrauner Farbe, welche das innere Drittel des oberen, etwas weniger vom unteren Augenlide, die Uebergangsfalte beider Lider und die Conjunctiva bulbi einnimmt, so dass nur ein kleiner die Cornea kreisförmig umgebender Theil derselben noch normal erhalten ist. Der Bulbus ist durch die Geschwulst etwas nach aussen gedrängt, doch frei beweglich. Die brechenden Medien und die Sehschärfe sind normal.

Die Geschwulst, welche von Herrn Professor v. Jaeger mit Conservirung des Bulbus exstirpirt wurde, war sehr geeignet, um den Pigmentbildungsprozess zu studiren, weil sie, wie schon aus der oben angegebenen Beschreibung ersichtlich ist, die Lider durchwachsen hatte, und demnach an ihren Grenzen sowohl in der Bindehaut als in den Lidern selbst, also Geweben von verschiedener Zusammensetzung, die Art des Wachsthums und damit die Pigmentbildung ersichtlich sein musste.

Der Umstand, dass das Sarcom an seinen Grenzen, also den jüngsten Theilen, wie es wenigstens nach der makroskopischen Betrachtung schien, theilweise pigmentlos war, und auch in seinen übrigen Antheilen stellenweise eine ungleichmässige Vertheilung des Farbstoffes, wie dies ja die Regel bei den Melanosarcomen ist, wahrzunehmen war, liess ebenfalls einen Aufschluss über den Vorgang der Pigmentbildung erwarten.

II. Melanosarcoma oculi sinistri, glandularum lymphaticarum, peritonaei, omenti, hepatis, lienis, renis et cranii.

Die 68 Jahre alte Sch. M. war vor 12 Jahren am linken Auge, nachdem sie schon vorher längere Zeit an remittirenden Schmerzen in demselben Auge gelitten hatte, vollständig erblindet, und bemerkte bald darauf, dass das linke Auge mehr hervorragte als das rechte. Im Februar 1872 sah sie eine Geschwulst aus dem Bulbus hervorwachsen, welche seitdem so schnell wucherte, dass sie bald aus der Lidspalte hervorquoll und mit beiden Lidern verwuchs. Die Geschwulst verursachte der Kranken zeitweilen sehr heftige Schmerzen, blutete an ihrer Oberfläche sehr leicht und im December 1872 einmal so stark, dass der herbeigerufene Arzt sich veranlasst sah, die Blutung mittelst Ligatur durch Umstechung zu stillen.

Zur Zeit ihrer Aufnahme an die Klinik des Herrn Professor Billroth am 28. April 1873 war die Kranke ein durch Altersmarasmus und vielfache Blutverluste herabgekommenes hydrämisches Individuum. Ihre Haut war etwas cyanotisch gefärbt, an den oberen und unteren Extremitäten nebst dem Unterhautzellgewebe ödematös.

Aus der linken Orbita wuchert ein über mannesfaustgrosser Tumor. Die Haut des oberen Augenlides ist noch erhalten und bedeckt auf das Dreifache durch Ausdehnung vergrössert den oberen Antheil der Geschwulst. Das untere Augenlid ist gleich dem Bulbus in die Geschwulst aufgegangen. Die Oberfläche der Geschwulst ist theilweise exulcerirt, höckerig und sehr dunkel gefärbt. In einem exulcerirten etwa durch $\frac{2}{3}$ Theil der unteren Geschwulsthälfte gehenden Stichkanal befindet sich ein Seidenfaden von der oben erwähnten Umstechungsligatur.

Die Geschwulst blutet an den exulcerirten Stellen schon bei der leisesten Berührung, häufig ohne äussere Veranlassung. Das in kleinen Tropfen aussickernde Blut ist blassroth, hat wenig Neigung zu gerinnen und entspricht einer hochgradigen Hydrämie. Im Harn der Kranken war überhaupt kein abnormer Farbstoff zumal kein körniges Pigment nachzuweisen.

Am 6. Mai starb die Kranke allmählich mehr collabirend, ohne dass irgend ein Eingriff vorgenommen worden oder andere Erscheinungen eingetreten wären.

Aus dem von Herrn Dr. Hans Kundrat aufgenommenen Sectionsbefunde hebe ich nur hervor, dass das dunkelbraun und schwarz gefärbte Sarcom die ganze Orbita erfüllte und vom Bulbus in der Geschwulst keine Spur mehr aufzufinden war. Im rechten Scheitelbeine fand sich eine kreisrunde Stelle von 2 Cm. Durchmesser, welche von einem dunkelbraun pigmentirten an der inneren und äusseren Oberfläche des Schädels etwas vorspringenden Knoten durchsetzt war. Ein linsengrosses ähnliches Knötchen war im Stirnbein.

Das Peritonäum, namentlich das der Därme und das grosse Netz ist von zahlreichen hirse- bis hanfkorngrossen braunschwarzen Knötchen durchsetzt.

Die Leber war klein, im rechten Lappen von hirse- und hanfkorngrossen bis haselnuss- und hühnereigrossen schwarzbraunen weichen Knoten durchsetzt. Das Leberparenchym war fahl, morsch. In der Gallenblase fanden sich nebst brauner Galle einige erbsengrosse schwarzbraune Steine.

Die Milz war klein, namentlich am Hilus mit erbsengrossen schwarzen Knoten besetzt.

In der rechten Niere fand sich ein erbsengrosser melanotischer Knoten.

In der Harnblase war brauner Harn enthalten.

Im Blute des Herzens und der grossen Vene konnte kein körniges Pigment nachgewiesen werden.

III. Melanosarcomata faciei et Melanosis cutis universalis.

M. Z., ein 8 Jahre altes Mädchen wurde am 30. Juni 1873 in die Klinik des Herrn Professor Billroth behufs Entfernung zweier Geschwülste der Gesichtshaut aufgenommen. Die Geschwülste hatten sich im Verlaufe mehrerer Monate aus anfänglich kleinen Knötchen der Haut entwickelt und waren in letzterer Zeit rascher gewachsen. Am linken Nasenflügel fand sich ein und an beiden Wangen mehrere von Epidermis bedeckte festweiche Geschwulstknoten von Erbsen-, Haselnuss- und Taubenei-Grösse, welche in der Substanz der Cutis ihren Sitz hatten und mit dem Unterhautbindegewebe nicht verwachsen waren.

Die zwei grössten dieser Geschwulstknoten wurden sammt der angrenzenden Haut mit dem Messer entfernt, die gesetzten Substanzverluste theils durch Hautverschiebung und Vereinigung mittelst Naht gedeckt, theils der Vernarbung durch Granulation überlassen. Das Mädchen hatte aber, wie schon erwähnt, noch eine Pigmentanomalie der Haut nahezu des ganzen Körpers, welche nicht nur wegen der ausgeprägten Erscheinungen und typischen Aufeinanderfolge derselben für das klinische und histologische Studium der Pigmentbildung besonders werthvoll war, sondern auch wegen ihrer Combination mit Sarcombildung in der Haut für die Lehre von der Geschwulstentwickelung überhaupt und speciell der Melanosarcome bemerkenswerth ist. Nach Aussage der Eltern hatte sich im 2. Lebensjahre des Mädchens zuerst um die Augen und dann erst allmählich in der ganzen Gesichtshaut dieselbe Pigmentanomalie ausgebildet, welche jetzt in ihrem 8. Lebensjahre den grössten Theil der Hautoberfläche einnahm. Ihre wesentlichsten Erscheinungen bestanden darin, dass abwechselnd rundliche Flecke von Stecknadelknopf- bis Linsen-Grösse und darüber, gelblichbraun, schwarzbraun und selbst schwarz gefärbt neben gleichgrossen graulichweissen und weissen Flecken über die Hautoberfläche ausgebreitet waren.

Die pigmentirten Flecke waren nicht selten etwas erhaben und in der Regel von ectasirten braunröthlich erscheinenden Blutgefässramificationen durchsetzt, während die helleren Flecke nur mehr Spuren solcher ectatischer Blutgefässe erkennen liessen, die weissen hingegen auch diese nicht enthielten. An den Geschwulstknötchen im Gesichte waren dieselben Pigmentflecke abwechselnd mit weissen vorhanden. — Schon die Betrachtung mit dem freien Auge, besonders dort, wo noch anscheinend gesunde Haut an die in der beschriebenen Weise erkrankte angrenzte, führte zur Ueberzeugung, dass der Pigmentirung eine Ueberfüllung der Blutgefässe mit Ectasirung derselben vorausgehe, und dass die Bildung der weissen Flecke mit einer Resorption des Pigmentes und Schrumpfung der ausgedehnten Blutgefässe eingeleitet werde, und endlich durch gänzliches Schwinden des Pigmentes und der vorher ectasirten Gefässe die weissen Flecke entstanden.

Das Mädchen litt ausserdem an einem Conjunctivalkatarrh beider Augen, welcher mit heftiger Lichtscheu verbunden war.

Wegen der interessanten Hauterkrankung wurde das Mädchen am 14. Juli 1873 auf die Klinik des Herrn Professor Hebra transferirt. — In Bezug auf die genauere

Beschreibung der Hauterkrankung verweise ich auf die inzwischen von Herrn Dr. Geber erfolgte Publication dieses Falles [1]).

Herr Dr. Geber [2]) hatte Gelegenheit an der Klinik des Herrn Professor Hebra ausser diesem Falle auch noch die Schwester des Mädchens, welche an derselben Erkrankung litt, zu beobachten.

Indem ich nun zur Beantwortung der ersten der drei oben aufgeworfenen Fragen übergehe, scheint es mir der Kürze der Darstellung wegen zweckmässig zu sein, auch hier schon die Resultate der diesbezüglichen Untersuchungen in ihrer Allgemeinheit zusammenzufassen, um im Besonderen die Differenzen in den verschiedenen Geweben nachzuweisen.

Drei constante morphologische Verhältnisse sind es hauptsächlich, welche bei der Untersuchung der Melanosarcome und einfachen Melanome die Aufmerksamkeit erregen, und in ihrer Gesammtheit, theilweise aber schon einzeln den stringenten Beweis zu liefern ermöglichen, dass das Pigment dieser Melanosen aus dem Blutfarbstoffe stamme.

Es sind dies folgende drei constante Erscheinungen:

1) die ungleichmässige Vertheilung des Pigmentes;

2) die Anordnung der Pigmentzellen nach dem Verlaufe der Blutgefässe, und

[1]) Ueber eine seltene Form von Naevus der Autoren. Vierteljahrsschrift für Dermatologie und Syphilis I. Jahrg. 1874, 1. Heft S. 2.

[2]) In Bezug auf die histologischen Befunde, welche Herr Dr. Geber in der erwähnten Publication über diesen Fall mittheilt, insbesondere aber über den Vorgang der Pigmentbildung und die darin angedeuteten Beziehungen zur Sarcombildung und Entzündung, obliegt es mir die Bemerkung zu machen, dass Herr Dr. Geber die darin ausgesprochenen Kenntnisse und Anschauungen hierüber von mir erhalten habe. Nachdem ich bereits früher die an unserer Klinik exstirpirten Melanosarcome mit den angrenzenden Hautpartien untersucht und den Vorgang der Pigmentbildung auch in diesen in Uebereinstimmung mit dem in dem Melanosarcom des Auges (1. Fall) gefunden hatte, war es mir leicht möglich, sofort die Art der Pigmentbildung wieder zu erkennen, als Herr Dr. Geber mich ersuchte, ihm beim Studium seiner Präparate behülflich zu sein.

Indem ich diese Bemerkung mache, will ich nicht so fast die Priorität der Beobachtungen für mich in Anspruch nehmen, die ja gar nicht zweifelhaft sein kann, als vielmehr mein Befremden darüber ausdrücken, dass Herr Dr. Geber im Besitze solcher ihm allerdings fremder Anschauungen den in Rede stehenden Fall als eine seltene Form eines Naevus der Autoren mittheilt.

3) die Thrombose der Blutgefässe an den Grenzen der wachsenden Geschwülste.

Die melanosirten Geschwülste im Allgemeinen und speciell die Melanosarcôme sind bekanntlich nicht in allen ihren Theilen gleich intensiv gefärbt, sondern zeigen an ihren Schnittflächen die mannigfaltigsten Abstufungen von Pigmentreichthum. Es gibt aber in diesen Geschwülsten nicht selten so grosse pigmentfreie Partien, dass sie schon bei makroskopischer Betrachtung dadurch erkennbar sind. Für die mikroskopische Betrachtung hingegen sind auch in der pigmentreichsten Geschwulst sehr häufig, wenn auch nur von geringem Umfange, Stellen nachweisbar, in denen kein Pigment vorhanden ist.

In allen von mir untersuchten melanotischen Geschwülsten konnte ich mich von einer ungleichmässigen Vertheilung des Pigmentes in denselben überzeugen.

Diese ungleichmässige Pigmentvertheilung in den Geschwülsten ist wohl sicherlich allgemein bekannt, scheint mir aber gerade in Bezug auf die Art der Pigmentbildung noch nicht richtig gewürdiget worden zu sein. Sie weist nehmlich für sich allein schon darauf hin, dass das Pigment an Ort und Stelle gebildet werde, wo es sich vorfindet.

Würde der Blutfarbstoff einfach aus dem kreisenden Blute aufgenommen, so könnte es nicht neben intensiv gefärbten farblose Geschwulsttheile geben. Die Zellen, welche diese und jene zusammensetzen, sind, mit Ausnahme des Pigmentgehaltes oder Mangels, von einander nicht unterschieden und auf dasselbe Ernährungsmaterial angewiesen, welches ihnen mit der Saftströmung aus dem Blute zukommt. Es wäre eben nicht einzusehen, weshalb nur ein Theil der Geschwulstzellen den Farbstoff aufnehmen sollte, während doch alle gleichartig sind und unter denselben Ernährungsbedingungen stehen.

Auch gegen eine Pigmentbildung durch metabolische Thätigkeit der Zellen, welche man in früherer Zeit wohl auch annahm, spricht die ungleichmässige Pigmentvertheilung. Sollte eine solche Art der Pigmentbildung dennoch zulässig sein, so müsste man einem Theile dieser nach allen Kennzeichen gleichen Zellen die metabolische pigmentbildende Thätigkeit zu- und einem anderen absprechen, eine Annahme, welche allen Principien der Induction widersprechen würde.

Diesen einfachen Erwägungen zu Folge muss man schon wegen der ungleichmässigen Vertheilung des Pigmentes in den melanotischen Geschwülsten eine locale Pigmentbildung annehmen.

Ein aufmerksames Studium, hauptsächlich der oben angegebenen Melanosarcome lehrte mich aber bald noch andere morphologische Verhältnisse kennen, welche viel deutlicher auf die locale Entstehung des Pigmentes aus den Blutgefässen hinweisen.

Verfolgt man an den Wachsthumsgrenzen melanotischer Geschwülste die Anordnung und Lagerung der pigmentführenden Zellen zu einander und den mehr oder weniger durch die Geschwulstentwickelung veränderten Geweben, so findet man stets eine Anordnung der pigmentführenden Zellen nach dem Verlaufe der Blutgefässe und sehr häufig eine Vertheilung in Netzen, welche in Bezug auf ihre Maschenräume denen der capillaren Blutgefässe gleichkommen.

Wenn von einer Anordnung des Pigmentes in einem Netzwerke die Rede ist, so ist dies nur so zu verstehen, dass die Zellen, welche die fast ausschliesslichen Träger des Pigmentes sind, durch ihre gegenseitige Lagerung ein Netz bilden, welches mehr oder weniger unterbrochen ist. Die Pigmentzellen eines solchen Netzbalkens sind aber keineswegs immer so dicht aneinandergereiht, dass sie nur den Wand- oder Adventitialzellen der betreffenden Blutgefässe entsprechen würden, sondern nicht selten sind nebst diesen auch noch eine beträchtliche Anzahl von Zellen ringsherum mit Pigment infiltrirt. Dadurch wird dann der Querdurchmesser eines solchen Netzbalkens beträchtlich grösser, als der, welcher den betreffenden Blutgefässen mit ihren Adventitialzellen zukommen müsste.

Es kommt dann wohl auch vor, besonders dort, wo engmaschige Capillarnetze in den Bereich der Geschwulstbildung hineinbezogen werden, dass auch die Zellen, welche die Maschenräume erfüllen, mit Farbstoff imbibirt sind.

Diese Vertheilung der Pigmentzellen nach dem Gefässverlaufe, besonders aber ihrer Anordnung in Netzen, welche denen der Blutgefässcapillaren entsprechen, ist aber gewiss ein deutlicher Fingerzeig dafür, dass die Pigmentbildung local von den Blutgefässen ausgehe. Sie vermag für sich allerdings keinen zwingenden Beweis dafür abzugeben, weil an solchen Netzen in der Regel keine Blutgefässe mehr zu erkennen sind. Die Wandungen derselben sind

eistens schon so verändert, dass von ihrer Structur kaum noch was übrig ist, woraus man mit Sicherheit ihren Untergang erken- en könnte. Immerhin aber ist damit die directe Aufforderung egeben, das ganze Augenmerk auf die Blutgefässe zu richten, um mehr, als die besprochene Netzanordnung der Pigmentzellen desmal die Form der Blutgefässcapillarnetze in den verschiedenen rganen immitirt, in denen die Entwickelung einer melanotischen eschwulst von ihren ersten Anfängen an verfolgt werden kann.

In den nachfolgenden Detailangaben sollen die Beweise hierfür bracht werden.

Die eingehendere Untersuchung der erwähnten Geschwülste liess er eine noch viel wichtigere Erscheinung auffinden, welche der gmentbildung überall vorausgeht und auch den Vorgang der Pig- entbildung in einfacher und klarer Weise aufdeckt.

Es ist dies die Thrombosis der Blutgefässe, auf welche nn erst die eigentliche Pigmentbildung folgt. Wie weiterhin noch sführlicher erörtert werden soll, war es möglich überall dort, wo e ersten Wachsthumserscheinungen aufzufinden waren, auch als lgeerscheinung die Thrombosirung der Blutgefässe zu beobachten. t der Anhäufung der rothen Blutkörperchen in den Gefässen war n an Ort und Stelle das Materiale aufgespeichert, welches das gment an die Umgebung lieferte. Der Vorgang, der hierbei statt- det, ist folgender. Zunächst tritt eine Entfärbung der rothen utkörperchen innerhalb der Gefässbahnen und damit gleichzeitig e Imbibition der nächsten Umgebung der Blutgefässe mit dem Blutplasma gelösten Hämatin ein. Die beiden letzteren Erschei- ngen folgen gewiss nur sehr selten unmittelbar auf die Thrombosis r Blutgefässe, weil man sehr häufig die rothen Blutkörperchen ch im Besitze ihres Farbstoffes findet, in welchem Falle dann die ngebung der Blutgefässe auch noch kein Hämatin aufgenommen hat, nn auch bereits eine erhebliche Zellenneubildung vorhanden ist.

Aus der Betrachtung der rothen Blutkörperchen in den Throm- n muss man vielmehr schliessen, dass ihre Entfärbung erst ge- ume Zeit nach der Thrombenbildung beginne und selbst wieder en längeren Zeitabschnitt für sich in Anspruch nehme.

Bei der Entfärbung der rothen Blutkörperchen kommen meh- re Modificationen vor, welche hier, um Wiederholungen zu ver- eiden, in Kürze angegeben werden sollen.

Mit dem Beginne der Entfärbung findet man in den thrombosirten Blutgefässen einen Theil der rothen Blutkörperchen entweder ganz oder nur zum Theil erblasst, während ein anderer noch die normale Färbung erkennen lässt. Im ersteren Falle stellen die rothen Blutkörperchen meistens etwas aufgequollene Kreisscheiben dar, welche nur dadurch sich von der Umgebung und auch nur mit den stärksten Vergrösserungen erkennen lassen, dass ein einfacher, seltener ein doppelter Contour in dem Einschliessungsmedium (Glycerin) vorhanden ist.

Haben die rothen Blutkörperchen nun theilweise ihren Farbstoff verloren, dann erscheinen an der Periphere der Kreisscheiben ein, zwei und mehrere kleinster Körnchen, welche braunroth gefärbt sind. Nicht selten bilden diese Körnchen an der Peripherie einen ganzen Kranz. Offenbar hat sich der Farbstoff in solchen Blutkörperchen in analoger Weise angesammelt, wie bei der absichtlichen Entfärbung derselben durch Wasserzusatz, Borsäurelösung (Brücke) und andere Reagentien. Es entsprechen die Veränderungen übrigens ganz den von Virchow (l. c.) angegebenen.

Ich muss hier bemerken, dass ich bei Beurtheilung der Veränderungen der rothen Blutkörperchen dem Einflusse der Müller'schen Flüssigkeit soviel als möglich Rechnung getragen habe, um nicht Veränderungen, welche diese bewirkt, auf Rechnung vitaler Prozesse zu setzen. Die vollständige Entfärbung der rothen Blutkörperchen kann aber nicht nur auf einen Theil derselben beschränkt sein, sondern sich mitunter auch auf grössere Gefässabschnitte erstrecken. Namentlich in den Capillaren der Blutgefässe sieht man nicht selten sämmtliche Blutkörperchen, welche die meistens ectatischen Gefässe erfüllen, vollständig erblasst. In solchen Blutgefässcapillaren kann man dann die Blutkörperchen mit schwächeren Vergrösserungen überhaupt nicht wahrnehmen, es bedarf dazu meistens der stärksten Vergrösserungen und überdies der Abschwächung des Lichtes.

Ich hebe dies hier ausdrücklich hervor, weil es mir wiederholt begegnete, dass ich mit Hartn. Obj. S. 8. Oc. 3 in den durch ihre Wandungen noch wohl charakterisirten Capillaren die erblassten Blutkörperchen nicht fand, die ich dann mit Hartn. Obj. S. à immersion 10 und 15 allerdings wahrnahm. Für den Nachweis der localen Pigmentbildung ist aber der Nachweis der entfärbten Blut

rperchen überall da unerlässlich, wo in der Umgebung der tgefässe zuerst Hämatin diffus und später körniges Pigment ftritt.

Wie bereits oben erwähnt wurde, ist mit der Entfärbung der hen Blutkörperchen innerhalb der Gefässbahnen auch immer eine bibition der Umgebung mit Hämatin wahrnehmbar, und zwar eine so stärkere, je mehr die rothen Blutkörperchen innerhalb der fässe entfärbt sind. Es ist demnach der Schluss wohl unabweis-', dass der Blutfarbstoff, in dem Blutplasma gelöst, die Gefäss-ndungen auf dem Wege der Diffusion verlassen habe. Ich sage halb unabweisbar, weil eine Diapedesis rother Blutkörperchen den angegebenen Erscheinungen und Gewebsveränderungen, auf lche sich diese Aussage einzig und allein bezieht, nicht nach-isbar ist, und ausserdem die häufig zu beobachtende Durch-nkung der Gefässwände selbst mit dem hämatinhaltigen Blutplasma leich den Vorgang in klarer Weise anzeigt.

Das in dem Blutplasma gelöste Hämatin wird nun von dem handenen Zellenmateriale in gelöster Form aufgenommen. Die lothelien der Blutgefässe, ihre Wand- und Adventitialzellen, die len des Bindegewebes, der Drüsen und ihrer Ausführungsgänge, Haare, des Rete Malpighii, waren überall da diffus mit Hämatin ärbt, wo die entsprechenden Gefässbezirke mehr oder weniger mbirt, und die rothen Blutkörperchen mehr oder weniger voll-ndig entfärbt waren.

Im Besonderen sollen die näheren Angaben hierüber folgen.

Auf die diffuse Imbibition mit dem gelösten Hämatin folgt erst Bildung des körnigen Pigmentes. Nach meiner Ansicht erfolgt selbe in folgender Weise:

Zuerst erfüllt das gelöste Hämatin das ganze Protoplasma der len (mit Ausnahme des Kernes) gleichmässig; die granulirte Sub-nz des Protoplasmas erscheint ebenso gefärbt wie die zwischen Protoplasmakörnchen befindliche homogen erscheinende. Die chtränkung der Zellen mit der hämatinhaltigen Gewebsflüssigkeit wirkt eine stärkere Granulirung derselben, in analoger Weise wie Gewebsflüssigkeit im Entzündungsprozesse ebenfalls eine gröbere rnung der Zellen im Bereiche der Entzündung hervorruft.

Die grobkörnige Substanz nimmt nun im weiteren Verlaufe der dung des körnigen Pigmentes theils das Hämatin der homogen

erscheinenden Protoplasmasubstanz auf, welche dann wieder unge färbt erscheint, theils wird ihr noch mehr Hämatin mit der Gewebs flüssigkeit zugeführt. Die Kerne der Zellen können gefärbt un ungefärbt sein, doch ist letzteres häufiger der Fall.

Es findet also hauptsächlich eine Ansammlung des Hämatins i der körnigen Protoplasmamasse statt, in welcher sich dasselbe gleich sam verdichtet in derselben Weise wie ein gelöster Farbstoff, de man einen Theil seines Mediums entzieht. Ob mit einer solche Concentration des Hämatins nicht auch chemische Veränderunge stattfinden, bevor es das dunkelbraune braunschwarze und schwarz Pigment darstellt, will ich hier ganz dahingestellt sein lassen.

Ich werde bei den Detailangaben Gelegenheit finden, über an dere Arten der Bildung von körnigem Pigment in den Zellen z berichten; hier wollte ich nur den Hauptvorgang dabei besprechen

Indem ich nun zur Begründung der oben angegebenen Art de Pigmentbildung zur Mittheilung der Beobachtungsresultate an de verschiedenen Geweben übergehe, beginne ich wohl am zweckmässi sten mit den Befunden an dem äusseren Augen-Melanosarcom, we mir das Studium dieser Geschwulst allein schon den ganzen Vo gang der Pigmentbildung in der erwähnten Art und Weise zu e kennen gestattete, so dass ich durch das Studium der übrige Objecte nur eine freilich sehr wünschenswerthe Bestätigung d Gefundenen gewann.

Das Zusammentreffen ganz verschiedenartiger Gewebe auf de verhältnissmässig sehr kleinen Raume der Augenlider, sowie d Umstand, dass Querschnitte der Lider, zumal dort, wo sie cont nuirlich geführt wurden, das Uebergreifen der Geschwulst auf d einzelnen Theile der Lider in klarer Weise veranschaulichten u die durch die Geschwulstentwickelung gesetzten Gewebsveränderu gen selbst wieder leicht auf das physiologische Muttergewebe z beziehen waren, begünstigten das Studium der Sarcomentwickelu und der Pigmentbildung in gleicher Weise.

Das Melanosarcom war in seinen älteren, an der Schnittfläche schwarzbra und schwarz erscheinenden Antheilen aus grösseren stark granulirten Spindelzell zusammengesetzt, welche meist parallel angeordnet oder unter spitzen Wink einander kreuzend ein schwarzbraunes seltener schwarzes Pigment in kleinen u grossen Körnchen, seltener in Klumpen von der Grösse eines oder mehrerer z sammengeballter rother Blutkörperchen enthielten. Diese Zellen waren so di

eordnet, dass nur wenig Bindegewebe mit feinen Blutgefässcapillaren einzelne del derselben trennte, die einzelnen Zellen aber nur von einer flüssigen Interularsubstanz getrennt waren. Dadurch war der Zusammenhang ein so geringer, die Zellen schon beim einfachen Schnitt auseinanderfielen und zu ihrer Isoig keine weitere Präparation erforderlich war. — Diese Geschwulst entwickelte , wie die Untersuchung ergab, in der für die Sarcome bekannten Weise.

Die Sarcomentwickelung, der Gewebe bildende Prozess, ging nun in der Regel Pigmentbildung voraus. In allen Geweben der Lider, in der Binde- und Lidmit ihren Drüsen, im subcutanen und subconjunctivalen Bindegewebe, im culus orbicularis und Riolani waren die ersten Anfänge der Sarcombildung der nentbildung vorausgehend zu beobachten.

Die viel beschriebenen und auch mir aus speciellen Untersuchungen [1]) bekannProliferationen der Gefässwand und Adventitialzellen und derjenigen des Bindebes, wie sie auch in jedem nicht gefärbten Sarcome sich vorfinden, waren die en wahrnehmbaren Veränderungen in solchen Theilen der Schnittpräparate, in hen mit schwachen Vergrösserungen ein Abweichen von der normalen Textur nicht bemerkbar war. Die Blutgefässe der Cutis, um die Schweiss- und drüsen der Lidhaut, die Haarbälge der Haut und Wimperhaare, um die Mei'schen Drüsen und im Muskelbindegewebe des Musc. orbicularis und ciliaris ani verhielten sich überall analog.

Mit der beginnenden Proliferation zeigten sich schon vereinzelt, häufiger aber mit deren Zunahme, Blutansammlungen in den bald verengten, bald ectasirten ssen. Die Anhäufungen der rothen Blutkörperchen in den am wenigsten vererten Gefässen machten ganz den Eindruck, welchen die Betrachtung des versamten Kreislaufes im lebenden Gewebe hervorruft. Die rothen Blutkörperchen en dann nur stellenweise dichtgedrängt und zwischen denselben zerstreut weisse körperchen gelegen.

In Präparaten hingegen, welche den fortschreitenden Proliferationsprozess und durch eine abundante Vermehrung der Zellen bedingte rasche Wachsthum der chwulst zur Anschauung brachten, waren auch die meisten Blutgefässe mit en Blutkörperchen dicht erfüllt und das ganze Bild der Stase, wie es die Bechtung des lebenden Kreislaufes kennen lehrt, ausgeprägt. Die Stasis erstreckte dann nicht nur auf die capillaren Blutgefässe, die Papillargefässe der Cutis Bindehaut, die Capillarnetze, welche die Haarbälge, die Talg-, Schweiss- und oom'schen Drüsen umspinnen, und jene, welche im Perimysium internum die kelfasern des Musc. orbicularis und Riolani umgeben, sondern hatte sich auch einen Theil der subcutanen und subconjunctivalen grösseren Gefässe (Arterien hauptsächlich Venen) ausgebreitet. In solchen Bezirken konnte man wohl in der Umgebung capillarer Blutgefässe farblose Zellen finden, welche man ihrem Habitus für farblose Blutkörperchen halten konnte, um so mehr, als inzelt in den Zellen rothe Blutkörperchen aufzufinden waren, welche auf eine edesis derselben hinwiesen. Solche Blutkörperchen haltige Zellen waren in-

[1]) Ueber eine lipomatöse Muskel- und Nervendegeneration und ihre Beziehung zu diffuser Sarcombildung. Arch. f. klin. Chirurgie, Bd. 16, S. 602.

dessen nur sehr selten zu finden. Bedenkt man indessen, dass die Stasis, welc sich in Folge einer Geschwulstbildung in den Geweben ausbildet, sehr viel lan samer entsteht, als diejenige, welche in Folge von rein mechanischen Kreislaufst rungen oder während der Entzündung eintritt, so kann es nicht befremden, da mit den Erscheinungen, welche zur Stasis führten, nicht auch die Erscheinung der Diapedesis in ausgedehnterem Maasse vorhanden sind.

Für die Geschwulstentwickelung als solche hat mit dem Nachweise ein Zellenneubildung aus den constituirenden Gewebszellen, die Möglichkeit einer Zelle neubildung aus den farblosen Blutkörperchen eine ganz untergeordnete Bedeutun

Für die Pigmentbildung hingegen wäre eine massenhafte Diapedesis roth Blutkörperchen allerdings insofern von Wichtigkeit, als dadurch der Vorgang d Pigmentbildung aus dem Hämatin etwas modificirt würde. So unzweifelhaft n auch, wie erwähnt, Blutkörperchen haltige Zellen in der untersuchten Geschwu gefunden werden konnten, und durch die verschiedenen Veränderungen der roth Blutkörperchen im Protoplasma der Zellen auch eine Bildung von körnigem Pi ment stattfand, so ist die Diapedesis rother Blutkörperchen für die Pigmentbildu im Grossen und Ganzen dennoch von untergeordneter Bedeutung. Es geht di schon daraus hervor, dass man ganze Gefässbezirke (kleinste Arterien mit ihr Capillaren und abführenden Venen) thrombirt findet, ohne dass im umgebend Gewebe rothe Blutkörperchen aufzufinden wären. Es ist dann in dem Gewe auch kein Pigment, weder diffus noch im körnigen Zustande aufzufinden, so lan die rothen Blutkörperchen in den Thromben ihren Farbstoff noch besitzen. Ei mit der Entfärbung dieser wird die Umgebung der Gefässe zunächst diffus u dann körnig pigmentirt.

Die Veränderungen, welche die rothen Blutkörperchen in dem Protoplasma Zellen eingehen, sind zunächst partielle Entfärbung und dann allmähliche Resorpti des entfärbten Stromas. Ihre Entfärbung ist auch in dem Protoplasma der Zel keine andere, als in den Thromben selbst. Der Farbstoff sammelt sich auch h in einem oder mehreren Körnchen an der Peripherie derselben an, während übrige Theil erblasst und allmählich verschwindet. Durch Gruppirung mehre solcher Körnchen entstehen dann wohl auch Pigmentkörnerkugeln. Der ganze V gang dabei ist wohl mit der grössten Wahrscheinlichkeit derselbe, welchen Juli Arnold durch seine genauen Beobachtungen der Pigmentbildung im Gefolge Diapedesis kennen gelehrt hat. Die Bildung von Pigmentkörnchenkugeln sche mir aber, wie schon erwähnt, auch einfach durch enge Gruppirung der grob intensiv mit Farbstoff imprägnirten Protoplasmakörner selbst zu geschehen. habe hier aber noch eines anderen Vorganges zu gedenken, der bei der Bildu des körnigen Pigmentes ebenfalls in Betracht kommt.

Häufig waren in den thrombosirten Blutgefässen der Lider rothe Blutkörp chen oder Gruppen solcher anzutreffen, welche ihren Farbstoff nicht an die U gebung abgegeben hatten, sondern in der erwähnten Weise in Körnern angesamm enthielten. Das Stroma dieser Blutkörperchen zerfiel nun innerhalb der Gefäs und es blieb in einer freien Punktmasse ein Theil der Pigmentkörner liegen, währ ein anderer von den farblosen Blutkörperchen in den Gefässen aufgenommen wu Mit körnigem Pigment mehr oder weniger erfüllte farblose Blutkörperchen waren

chen Thromben vereinzelt anzutreffen. — Mit der Destruction der Gefässe durch Zellenneubildung ist nun die Möglichkeit gegeben, dass die durch den Zerfall rothen Blutkörperchen freigewordenen Pigmentkörner von der Zellenneubildung st aufgenommen oder mit der Saftströmung abgeführt werden. Die frei im ebe hie und da zu beobachtenden Pigmentkörner scheinen mir auf diese Art die interstitiellen Gewebsräume zu gelangen. Andererseits besteht auch die Mögkeit, dass Stücke von Thromben zumal aus den Venen wieder in den Kreislauf ngen, wenn sich derselbe wieder herstellt, und an anderen Orten zur Thromrung und Pigmentbildung Veranlassung geben. Dieser Zerfall der Thromben einem Theile der (mikroskopisch) grösseren Blutgefässe (Arterien und Venen) demnach ganz analog den retrograden Veränderungen der Thromben in grossen rien und Venen. Offenbar ist diese Verschiedenheit in der Thrombenveränng in der ungleichen Diffusion der capillaren und grösseren Blutgefässe zu en. In den dünnwandigen Capillaren werden die rothen Blutkörperchen rascher ärbt, der gelöste Farbstoff diffundirt leichter, während in den grösseren Geen, namentlich in den dickwandigen Arterien nur ein schwacher Diffusionsm die Abfuhr des gelösten Farbstoffes an die Umgebung vermitteln kann, die Entfärbung der rothen Blutkörperchen selbst wieder wegen der geringeren ntität des lösenden Mediums eine langsamere sein wird, da vom Centrum kein ma mehr zugeführt wird und auch gegen die Capillaren keine Abgabe mehr findet.

Zur Veranschaulichung der besprochenen Verhältnisse verweise ich auf die in el VIII. beigegebenen Abbildungen aus Präparaten dieses Melanosarcomes. In 1 ist ein Melanosarcomknoten dargestellt, in welchem die ungleichmässige Verlung und Ansammlung des Pigmentes in gewissen Richtungen in ausgeprägter se zu erkennen ist. Die Betrachtung desselben Präparates mit stärkeren Verserungen wies an vielen Stellen die Vertheilung des Pigmentes nach dem Verle der Blutgefässe nach. In Fig. 2 ist das der Entfärbung der rothen Blutperchen vorausgehende Stadium der Blutanschoppung in den Gefässen charakte-t. — Die Aufnahme des Farbstoffes von der Zellenmasse im Gewebe ist durch Abbildungen in Fig. 3, 4, 5 und 6 veranschaulicht.

Die Zellen im Rete Malpighii (Fig. 6), die der capillaren Blutgefässe (Fig. 4 6) und deren Umgebung (Fig. 3) haben ganz in gleicher Weise, wie die Zellen Drüsen (Fig. 3) und deren Ausführungsgänge den Blutfarbstoff aufgenommen. selbe erscheint in den Zellen theilweise noch als diffuser röthlich, gelblichner Farbstoff, theilweise aber schon als braunes oder schwarzbraunes körniges ent, welches seiner weitaus grössten Quantität nach eben dadurch körnig erint, dass der Farbstoff mehr oder weniger concentrirt die kleinen und grossen oplasmakörner erfüllt.

In den Lymphdrüsen begann die Sarcombildung durchaus nicht etwa in Lymphsinusen zuerst, so dass man ausschliesslich an den Import von Zellen deren Wachsthum denken musste. Die ersten Veränderungen des Lymphdrüsenbes waren in gleicher Weise an den Blutgefässen wahrzunehmen, und zwar ichst an den Capillargefässen der Mark- und Corticalsubstanz und denen des engewebes.

Die Zellenneubildung entwickelte sich in ähnlicher Weise aus den Blut
fässwand-, Adventitial- und Stromazellen des Drüsengewebes, wie ich sie bei d
Carcinombildung in Lymphdrüsen [1]) nachzuweisen Gelegenheit hatte.

Der Unterschied in der Geschwulstbildung war hauptsächlich in der Ungleic
artigkeit der Zellen und deren verschiedener Anordnung im Gewebe bestimm
Durch die verschiedene Anordnung der Zellen sind auch die Beziehungen derselb
zu einander und zu den übrigen Gewebsbestandtheilen ganz verschiedene, denen i
hier aber keine specielle Betrachtung widme, weil dieser Gegenstand ausser d
Bereiche der gestellten Aufgabe liegt.

In dem Lymphdrüsenmelanosarcome waren die herangewachsenen Geschwul
zellen der grössten Zahl nach so wie in der Muttergeschwulst (in dem primä
Bulbusmelanosarcom II. Fall) grosse Spindelzellen, während die jüngeren Zell
formen rundlich waren, und nach den zahlreichen Uebergangsformen zu urthei
zu den grossen Spindelzellen heranwuchsen. Dass diese Zellen zum grössten Th
auf die erwähnte Weise sich entwickelten, war leicht zu erweisen. Schwieri
war darüber Gewissheit zu erlangen, ob nicht auch die Lymphkörperchen zu S
comzellen heranwuchsen. Wohl liessen sich durch Nachsuchen Uebergangsf
men auffinden, doch waren diese keineswegs so zahlreich, dass hierdurch j
Täuschung ausgeschlossen werden konnte. Ein verlässlicherer Anhaltspunkt sch
mir der Umstand zu sein, dass nicht selten in der Umgebung der mit erblass
Blutkörperchen erfüllten Blutgefässe Lymphkörperchen den gelösten Blutfarbs
aufgenommen hatten, während andere im Volumen vergrössert mit Kernkörperc
und Kernvermehrung in ihren gröberen Protoplasmakörnchen bereits eine Verdi
tung des Farbstoffes erkennen liessen. So wenig zweifelhaft auch von vornhe
die Betheiligung der Lymphkörperchen an der Zusammensetzung und dem Wachsth
des Sarcoms zu sein scheint, so lässt sich doch bei der Schwierigkeit, den th
sächlichen Vorgang sicher nachzuweisen, diese Behauptung nicht ohne allen Vorbe
aufstellen. Was die Pigmentbildung in dem Lymphdrüsenmelanosarcom anla
so erfolgte dieselbe auch hier in der oben angegebenen Weise. Blutanhäuf
Entfärbung der rothen Blutkörperchen innerhalb der Gefässe, Imbibition der Um
bung mit dem gelösten Farbstoff und Concentration desselben in den Protoplas
körnern. Andererseits fanden sich auch hier Blutgefässe, in welchen die Entfärb
der rothen Blutkörperchen nur zum Theil erfolgte, während ein anderer den F
stoff in der erwähnten Weise angesammelt behielt und erst durch Zerfall zu e
Punktmasse körniges Pigment in den Gefässbahnen lieferte.

In Fig. 9 ist ein solches Gefäss aus der Lymphdrüse dargestellt.

Die Leber, in welcher sich die melanotischen Sarcome entwickelten,
nicht mehr normal. Nebst einem mässigen Grade von Fettgehalt bot sie stel
weise auch die Texturveränderungen dar, welche bei der durch Stauung des Bl
bedingten Leberatrophie vorhanden sind. Durch die Stauung des Blutes in
Leber- und Centralvenen wurde auch das capillare Netz der Leberläppchen
vielen Partien der Leber mit Blut überfüllt und dilatirt. — Die dadurch bedi

[1]) Ein Beitrag zur Lehre von der Verbreitung des Epithelialkrebses auf Lym
drüsen, Arch. f. klin. Chirurgie Bd. 14, S. 561.

mpressionsatrophie der Leberzellen war zwar keine hochgradige, ich muss derben aber besonders erwähnen, weil die damit verbundene Pigmentirung der berzellen einige Schwierigkeiten für die Beurtheilung der Pigmentbildung an denigen Leberabschnitten darboten, in welchen sich die melanotischen Sarcomknötn entwickelten und zu grösseren heranwuchsen. Die Schwierigkeit in der Beurilung war um so grösser, als auch die Pigmentbildung bei der Sarcomentwickeg mit einer Blutansammlung in den Capillaren der Leberläppchen ihren Anfang m. Nur die Untersuchung solcher Leberpartien, in denen eine Geschwulstentkelung noch nicht vorhanden war und der dadurch ermöglichte Vergleich mit h durch die ersten Anfänge der Sarcombildung gesetzten Veränderungen liess die ferenzen beider Prozesse, welche bei aller Aehnlichkeit in ihren ersten Anfängen ch zu ganz verschiedenen Producten führten, klarer erscheinen. Wie schon vähnt enthielten die Leberzellen theilweise Fett. Die fetthaltigen Leberzellen ren in der gewöhnlichen Weise mehr in der Peripherie der Leberacini als gegen Centrum hin angeordnet. Es fanden sich hier und da auch Leberacini, deren len nahezu sämmtlich mit Fett erfüllt waren. — Hingegen gab es auch wieder rtien in der Leber, wo die Leberacini ganz normal erschienen, ihre Zellen weder tt noch Pigment enthielten, und das Netz der Blutgefässcapillaren neben dem ht geschlossenen Leberzellennetz kaum oder gar nicht sichtbar waren, weil eben Capillaren kein Blut enthielten.

In anderen Leberabschnitten prävalirten wieder die Stauungserscheinungen. n einer mässigen Blutansammlung in den Centralvenen und Capillaren der Acini lt leichter Pigmentirung der comprimirten und auseinandergedrängten Leberzellen zur theilweisen oder vollständigen Vernichtung der Leberzellen durch die Stagtion des Blutes fanden sich alle Grade der Veränderung. — Bald war mehr das d der Muskatnussleber, bald mehr das der Atrophie vorherrschend. — Diese ränderungen der normalen Lebertextur waren auch in denjenigen Partien vorhanin, in denen sich die kleinsten eben mit freiem Auge als schwarze und schwarzaune Punkte erkennbaren Melanosarcome entwickelten und zu den grösseren bis allnuss grossen Knoten herangewachsen waren.

Die differenten Erscheinungen, welche den Beginn der Sarcomentwickelung chakterisirten, bestanden hauptsächlich darin, dass die durch die Blutstauung ausnandergedrängten und comprimirten Leberzellen intensiv mit röthlich braunem gment und zwar zunächst diffus erfüllt waren.

Die Blutkörperchen, welche die erweiterten intralobulären Gefässe erfüllten ren aber nicht so wie die einfach durch Stauung angesammelten, unverändert, ndern trugen bereits Merkmale an sich, welche auf eine längere Zeit andauernde asis hinwiesen. Viele derselben waren ganz oder theilweise erblasst, und hatten ihrem Innern meist an der Peripherie herumgelagert ein oder mehrere Pigmentrnchen und zwar genau ebensolche, mit welchen das Leberzellennetz infiltrirt war.

Weiterhin waren die Leberzellen sowohl in ihrer Form, als auch in ihrer Behaffenheit verändert. — Was die Form der Leberzellen anlangt, so wurde dielbe durch den Druck in der Weise abgeändert, dass ihr Durchmesser in der ichtung von der Centralvene gegen die Peripherie des Acinus absolut länger wurde s alle übrigen, während die anderen Durchmesser der Leberzellen gegenüber den

normalen abgenommen hatten. Dadurch nun, hauptsächlich aber durch Verschmel zung mehrerer in einer Reihe in diesem Durchmesser hintereinander gelegene Leberzellen kamen Zellen zum Vorschein, welche die Länge eines Radius von der Leberacinus hatten, in welchem sie sich vorfanden. Wenn ich von einer Ver schmelzung der Leberzellen spreche, so will ich damit zunächst nur aussagen, das an solchen Zellen weder die normalen, noch andere Grenzcontouren selbst mi den stärksten Vergrösserungen wahrzunehmen waren und es dahingestellt sei lassen, ob eine solche Protoplasmamasse bei der folgenden Theilung sich dor wieder abtheilte, wo die Leberzellen mit einander verschmolzen sind. Dieser Form änderung war aber bereits eine Alteration in der physikalischen und wohl auc chemischen Beschaffenheit vorausgegangen.

Während die einfache Stauung in den intralobulären Gefässen zwar auch ei Auseinandertreten der Leberzellen und durch Compression eine Verkleinerung der selben in der gleichen Richtung bewirkte, so waren durch diese Compression nu die Erscheinungen der Atrophie bedingt. Eine feine Körnung unter Abnahme de Leberzellensubstanz nebst einem geringen Grad einer körnigen Pigmentinfiltratio waren die charakterisirenden Erscheinungen.

Die Leberzellen hingegen, welche die oben angegebenen Formveränderunge eingingen, nahmen einen eigenthümlichen Glanz an und wurden unter Zunahm ihrer Substanz grobkörnig von einer Art, wie sie an proliferirenden Zellen zu be obachten ist.

Dazu kamen noch andere Proliferationserscheinungen, Zertheilung in mehrer Stücke hin und wieder mit Kerntheilung zugleich vorhanden. Am auffälligsten wa aber die Pigmentinfiltration dieser Zellen. Zum Theil waren dieselben diffus mi rothbraunem Farbstoffe imbibirt, zum Theil aber mit rothbraunem oder schwarz braunem körnigem Pigmente infiltrirt. Körnig erschien das Pigment eben dadurch dass der Farbstoff im concentrirten Zustande die kleineren und grösseren nich selten zusammengeballten Protoplasmakörner erfüllte.

Gerade in der Leber waren aber auch viel häufiger als in den anderen unter suchten Objecten rothe Blutkörperchen im verschiedenen Grade verändert in de Leberzellen vorhanden, so dass immerhin auch eine Diapedesis rother Blutkörperche die Pigmentinfiltration veranlassen konnte. Die Hauptmasse des Pigmentes ist in dessen auch in der Leber durch eine Aufnahme des diffusen Farbstoffes der i den intralobulären Capillaren entfärbten rothen Blutkörperchen gebildet worden.

Im Beginne dieser Veränderungen war das Leberzellennetz noch so weit er halten, dass man schon aus der Anordnung der Zellen das Lebergewebe erkenne konnte. Mit deren Zunahme aber wurde das Leberzellennetz so zerstört, das daraus allein keine Beziehung zum Leberparenchym mehr wahrnehmbar war. Un doch gab es auch da noch zwei wichtige Anhaltspunkte, um die Zellen, welch diese kleinsten Melanosarcomknoten zusammensetzten, als Abkömmlinge der Leber zellen zu erkennen. — Es waren dieses einerseits der Pigmentgehalt der Zellen der, wenn auch in verschiedenem Grade vorhanden, doch niemals fehlte, und an dererseits der Gehalt an Fett. — Der Pigmentgehalt war zwar vermehrt, das Pig ment auch bereits concentrirter und dadurch von dunklerem Farbentone; imme aber war es noch jenes roth- oder schwarzbraune Pigment, welches auch bereit

e noch durch ihre Anordnung als Leberzellen erkennbaren Elemente erfüllte. — ele der Leberzellen enthielten, wie oben erwähnt, Fett, welches bald nur in klei- n zahlreichen Tröpfchen die Leberzellen infiltrirte, bald aber in so grossen Kugeln gesammelt war, dass von der Leberzellensubstanz nur mehr ein peripherer Saum rig blieb.

Diese fetthaltigen Leberzellen gingen nun keineswegs zu Grunde, sondern er- ten meist unter Abnahme des Fettes dieselben Veränderungen, welche oben für e Leberzellen im Allgemeinen angegeben wurden. Durch den Gehalt an Fett, r den damit erfüllten Zellen noch immer ein mehr oder weniger für Leberzellen arakteristisches Ansehen gab, war nun ein deutliches und unzweideutiges Er- nerungszeichen an den früheren Zustand derselben gegeben. Oft mitten in einer nen kleinsten Melanosarcomknoten zusammensetzenden Zellenmasse, in welcher ine Spur einer Lebertextur mehr zu erkennen war, fanden sich noch solche thaltige Abkömmlinge der Leberzellen. — Auch in diesen war das Fett nicht in einen Tröpfchen, wie es ja auch sonst wohl in Geschwulstzellen vorkommt, son- rn in grösseren rundlichen Klumpen, wie in den Leberzellen angesammelt, und tte auch mit diesem gleiches Aussehen. Durch diese zwei Anhaltspunkte war es mit möglich den Beweis zu liefern, dass Leberzellen sich direct durch passive rmveränderung in Zellen des Melanosarcoms umwandelten, und auf dem Wege r Theilung vorzugsweise diejenige junge bereits pigmenthaltige Zellenmasse er- ngten, welche zunächst die kleinsten Melanosarcomknötchen und durch peripheres d centrales Wachsthum derselben die grossen Geschwulstknoten zusammensetzte.

Dieser Nachweis konnte nicht etwa nur vereinzelt erbracht werden, sondern mal gefunden, drängte sich derselbe wegen der Deutlichkeit der angegebenen Ver- tnisse von selbst auf, so dass ich die angegebene Genese der Melanosarcom- len im Leberparenchym als die gewöhnliche annehmen muss.

Wohl gelang es mir im interlobularen Bindegewebe Wucherungen an den tgefässen und vereinzelt auch an den Wandungen der Gänge nachzuweisen, in n intralobularen Gefässen hingegen kaum ausnahmsweise Wucherungsbilder auf- finden. Der erwähnte Modus der directen Umwandlung von Leberzellen in Zellen Melanosarcomes findet, namentlich, was ihre Formänderung durch den mehr- tigen Druck anlangt, ein Analogon in den Formänderungen, welche Leber- len, nach den Beobachtungen v. Hüttenbrenner's [1]) erleiden, wenn Fremd- rper eingeführt werden. — Immerhin ist ein derartiger Vorgang für die Ent- kelungsgeschichte der Geschwülste überhaupt bemerkenswerth und besonders für Genese der sogenannten metastatischen Sarcome von Bedeutung.

Ich muss hier noch einer Beobachtung gedenken, welche möglicherweise für Erklärung der metastatischen Sarcomentwickelung von Belang sein kann. Ver- zelt fand ich im Blute der ectatischen intralobularen Blutgefässe mitten unter mehr oder weniger retrograd veränderten rothen Blutkörperchen, mit dunkel- unem körnigem Pigment erfüllte runde Zellen, welche farblosen Blutkörperchen Grösse ganz gleichkommen oder dieselben um ein Geringes übertrafen.

[1]) Ueber die Gewebsveränderungen in der entzündeten Leber in Stricker's Studien aus dem Institute f. experimentelle Pathologie 1870, S. 95—98.

Ich werde am Schlusse dieser Mittheilungen noch Gelegenheit nehmen, auf die mögliche Bedeutung solcher Befunde hinzuweisen.

Die geeignetsten Objecte für das Studium der Melanosarcomentwickelung waren aber das Netz und das Peritonaeum wegen zweierlei Verhältnisse, welche dabei in Betracht kommen. Einmal erheischte die Untersuchung dieser Objecte die allereinfachste Präparation, indem die einfache Ausbreitung zweckentsprechender Netz- oder Peritonaeumstücke auf dem Objectträger schon ausreichte, um die Gewebe auch mit den stärksten Linsen in ihrer natürlichen Anordnung untersuchen zu können. Andererseits ist sowohl das Peritonaeum, als das Netz in seiner Zusammensetzung ein so einfaches Gewebe, dass daraus für die Untersuchung und die Beurtheilung der Befunde keine Schwierigkeiten entstehen, vielmehr alle pathologischen Abänderungen der Gewebe und seiner Elemente mit grösster Leichtigkeit auf den physiologischen Zustand bezogen werden können.

Wegen der Gleichartigkeit der Untersuchungsresultate werde ich nur diejenigen vom Netze angeben.

Die erste Entwickelung der Melanosarcomknoten im Netze begann für die makroskopische Betrachtung mit der disseminirten Entstehung punktförmiger pigmenthaltiger Knötchen, welche besonders in den mit grösseren (mikroskopischen) Arterien und Venen versehenen Bindegewebssträngen zahlreich dem Verlaufe der Gefässe nach angeordnet auftraten. Die Vertheilung, Form und Grösse dieser kleinsten Geschwulstknötchen entsprach dann meistens dem in Fig. 7 gezeichneten Bilde. — Die Untersuchung dieser Knötchen bei stärkeren Vergrösserungen wies nach, dass dieselben aus meist rundlichen Zellen zusammengesetzt waren, deren Ursprung im Gewebe leicht aufzufinden war.

Wieder waren es vorzugsweise die Zellen der Blutgefässwandungen, welche die bekannten Veränderungen eingingen, bevor sie durch Proliferation diese Zellenmasse erzeugten. Die Zellen des Bindegewebes und dort, wo die Knötchen mehr der Oberfläche des Peritonaeums sich näherten, betheiligten sich auch die Endothelien des Peritonaeums an der Zellenneubildung. Im Netze waren ausserdem noch Fettzellen vorhanden, welche bald nur vereinzelt in den kleineren und kleinsten Bindegewebssträngen die Blutgefässe begleiteten, bald aber in Zelleninseln angesammelt das Bindegewebe rareficirten und dann wie das Fettgewebe von eigenen Blutgefässcapillaren versorgt wurden. Diese Fettzellen verhielten sich bei der Zellenneubildung keineswegs passiv, sondern betheiligten sich sehr wesentlich daran. Die Protoplasmareste dieser meistens nur mässig mit Fett erfüllten Zellen liessen alle die für das Wachsthum und die Proliferation charakteristischen Erscheinungen erkennen.

Nicht selten fanden sich die kleinsten Melanosarcomknötchen beinahe ausschliesslich aus solchen Fettzellen zusammengesetzt. Es konnte dann über die Genesis dieser Zellen um so weniger ein Zweifel bestehen, als dieselben oft noch ganz das Aussehen und die Lagerung zu den Blutgefässen und Bindegewebszügen wie in den noch nicht erkrankten Netzpartien beibehalten hatten. — Die Pigmentbildung war nun gerade an den kleinsten Melanosarcomknötchen im Netze ausserordentlich deutlich in der oben angegebenen Weise zu verfolgen.

Die ersten Anfänge der Sarcombildung mit der Blutanschoppung, Ectasirung und Thrombose der capillaren Blutgefässe und der darauf folgenden totalen und partiellen Entfärbung der rothen Blutkörperchen innerhalb der Gefässbahnen und der Aufnahme des Farbstoffes von den Zellen, wie sie in Fig. 8 dargestellt ist, waren gerade hier leicht und häufig zu beobachten.

Die an den heranwachsenden Melanosarcomknoten zu beobachtende Vertheilung der Pigmentzellen nach dem Verlaufe der Blutgefässe, ihrer Anordnung in Netzen, welche denen der capillaren Blutgefässe entsprachen, konnte in ebenso klarer Weise zur Anschauung gebracht werden.

Fast mag es befremden, dass ich im Netze nicht auch von einer Diapedesis rother Blutkörperchen berichten kann, nachdem ich doch in ausgezeichneter Weise die Anschoppung, Ectasirung und Thrombenbildung in Blutgefässen bis zu den makroskopischen Arterien und Venen häufig zu beobachten in der Lage war. Im Netze, sollte man meinen, müsste es doch in Folge der angegebenen Kreislaufsstörungen, welche denen bei der Entzündung in vieler Beziehung analog sind, zu einer Diapedesis rother und weisser Blutkörperchen in ausgedehnterem Maasse kommen.

Dennoch muss ich eine solche für die untersuchten Objecte in Abrede stellen. Zwar konnte ich hin und wieder in Zellen Blutkörperchen oder Reste solcher auffinden, und es mögen dieselben durch Diapedesis aus den Blutbahnen ausgetreten sein; aber derlei Befunde waren so selten, dass sie für die eigentliche Pigmentbildung kaum in Betracht kommen können. Das Bindegewebe um die mehr oder weniger thrombirten Blutgefässe fand ich hingegen ausnahmslos frei von rothen und weissen Blutkörperchen und ich müsste demnach die Diapedesis gänzlich in Abrede stellen, wenn nicht die seltenen Befunde blutkörperchenhaltiger Zellen eine Einschränkung dieser Negation verlangte.

In dem 3. oben mitgetheilten Falle handelte es sich, wie bereits erwähnt, um die Untersuchung zweierlei verschiedener Objecte, einmal der melanotischen Sarcome der Gesichtshaut und dann solcher Hautstückchen, welche die beschriebenen pigmentirten und weissen Flecke enthielten. Letztere standen mir an den Grenzen der exstirpirten Sarcome zu Gebote. Die Geschwülste waren melanotische Sarcome mit grossen Rund- und Spindelzellen, welche mit grossem Kerne und glänzenden Kernkörperchen versehen, verschieden angeordnet waren. Während die Spindelzellen meist parallel angeordnet in den noch vorhandenen die Blutgefässe führenden Bindegewebszügen verliefen, waren die Rundzellen in den Maschenräumen derselben und der capillaren Blutgefässe gruppirt, so dass das Sarcom den alveolären Typus annahm. Die Genesis dieser Zellen war an den Geschwulstgrenzen mit Leichtigkeit nachzuweisen.

Die Wand- und Adventitialzellen der Blutgefässe in der Cutis, in den Papillen und die Zellen in den Bindegewebszügen liessen in ausgezeichneter Weise alle Erscheinungen erkennen, welche auf Prolferation zu beziehen sind.

Mit der Zellenneubildung gingen einher die Erscheinungen der Kreislaufstörung in den Blutgefässcapillaren, den mikroskopischen Arterien und Venen. Blutanschoppung, Ectasirung und Thrombosirung der Gefässe waren allenthalben vorhanden. Ganz dieselben Erscheinungen waren aber auch in den mehr oder weniger stark pigmentirten Hautflecken wahrzunehmen, besonders in solchen, welche schon für die makroskopische Betrachtung die Ectasirung der Blutgefässe deutlich erkennen liessen.

Auch in diesen proliferirten die Blutgefässwandzellen und diejenigen des Bindegewebes, so dass auch hier eine Zellenneubildung um die Blutgefässe zum Vorschein kam, und zwar eine Zellenneubildung von anfangs kleinen aber grosskernigen Rundzellen, welche zu grossen Rund- und Spindelzellen heranwuchsen. Mit deren Wachsthum und Vermehrung war eine Lockerung und Schwellung des Cutisgewebes verbunden. Dem Gesagten zu Folge ist der Unterschied zwischen der Sarcombildung in der Cutis und den Veränderungen derselben, welche nur zur Bildung eines Pigmentfleckes führten, nur ein quantitativer.

Dieses wurde dadurch noch mehr veranschaulicht, dass auch die Pigmentbildung in dem Melanosarcomknoten und in den Pigmentflecken auf dieselbe Weise zu Stande kam. Erscheinungen, welche auf eine Diapedesis rother und weisser Blutkörperchen hingewiesen hätten, fanden sich nicht vor. Es war vielmehr der Vorgang bei der Pigmentbildung auch hier der oben im Allgemeinen beschriebene. Der gelöste Blutfarbstoff wurde mit dem Plasma von der die ectatischen und thrombosirten Blutgefässe zunächst umgebenden Zellenmasse aufgenommen, färbte dieselbe anfangs diffus und gleichmässig, bis er durch Verdichtung in den Protoplasmakörnern der Zellen körniges Pigment bildete und die verschiedenen Nuancen der Färbung vom gelblich-braunen bis schwarzbraunen und schwarzen Farbentone verursachte. — So entstanden die diffusen und körnigen Pigmentirungen der Zellen des Rete Malpighii aus den beschriebenen Veränderungen, welche die Capillarschlingen der Papillen eingingen.

Die Zellen der Talg- und Schweissdrüsen und ihrer Ausführungsgänge hatten nicht selten den Farbstoff ebenso aufgenommen, wie diejenigen der sie umspinnenden Capillaren oder der aus ihrer Proliferation hervorgegangenen Zellenmasse. Dadurch kamen Bilder zu Stande, welche den aus der Conjunctiva und Lidhaut entnommenen ganz ähnlich waren.

Die Haarbälge und Haare mit ihren Markzellen hatten ebenso wie die Zellen des Rete Malpighii gegenüber dem normalen Pigmentgehalte von dem diffusen Blutfarbstoffe dort noch einen Theil desselben aufgenommen, wo in ihrer Umgebung aus den capillaren Blutgefässen (Papillargefässen) derselbe ausgetreten war.

Es konnte demnach auch in den Pigmentflecken und den melanotischen Sarcomen der Haut der Vorgang der Pigmentbildung in der charakterisirten Weise durch die Beobachtung im Einzelnen verfolgt werden.

Mit der Pigmentbildung war aber der Erkrankungsprozess in der Haut nicht abgeschlossen. Die Entstehung der weissen Flecke in der Haut war vielmehr nach-

weisbar auf Resorptionsvorgänge in den pigmentirten Flecken zurückzuführen. Auf die diesbezüglichen Beobachtungen will ich aber deshalb hier nicht näher eingehen, weil sie den Gegenstand der Pigmentbildung selbst nicht näher berühren.

Ich habe ausserdem noch mehrere Melanosarcome, wenn auch nicht so eingehend, untersucht, wie die oben genannten Objecte.

Die Präparate, die ich von solchen melanotischen Geschwülsten besitze, zeigen aber ganz dieselben Erscheinungen, welche ich oben im Detail beschrieben habe. In einem alveolären Melanosarcom des Vorderarmes war die ungleichmässige Vertheilung und Anordnung der Pigmentzellen nach dem Gefässverlaufe besonders deutlich ausgesprochen, weil eben die Blutgefässe nur in den Bindegewebszügen verliefen, welche die kleineren und grösseren Alveolen begrenzten. Die Bilder, welche dadurch zu Stande kamen, entsprachen ganz dem, welches Billroth [1]) in Fig. 5 seiner Abhandlung über das alveoläre Sarcom beigegeben hat, nur mit dem Unterschiede, dass das Pigment viel massenhafter theils diffus, theils feinkörniger vertheilt war.

Wohl hatten auch die Zellen der Alveolen diffuses und körniges Pigment aufgenommen, aber nur stellenweise, weil eben nicht überall im Gewebe die zur gleichmässigen Imbibition der Zellen erforderliche Quantität von Blutfarbstoff vorhanden war.

In Präparaten dieser Geschwulst war demnach sehr häufig ein mehr oder weniger dichtgeschlossenes Netzwerk von Pigmentzellen, demjenigen eines capillaren Blutgefässes entsprechend, zu beobachten, in dessen Maschenräumen grosse vielgestaltige hier und da pigmentirte Zellen angeordnet waren.

In einem Melanosarcoma telangiectodes et cavernosum von der Haut um das Knie konnte ich denselben Vorgang der Pigmentbildung nachweisen, nur mit dem Unterschiede, dass in dieser Geschwulst ein gelbröthliches goldglänzendes in kleineren oder grösseren Kugeln und Klumpen angesammeltes Pigment dadurch gebildet wurde, dass rothe Blutkörperchen vereinzelt oder meistens zu Gruppen zusammengeballt innerhalb der Blutbahnen durch einen zur Zeit nicht näher bestimmbaren Prozess das Pigment bildeten. Es war dann der veränderte Blutfarbstoff seiner Farbe nach dem des Hämatoidin entsprechend, im Stroma der rothen Blutkörperchen selbst und zwar gleichmässig nicht in Körnchen vertheilt enthalten.

[1]) Arch. f. klin. Chirurgie. Bd. II. S. 244. Taf. IV. Fig. 5.

Das auf diese Art gebildete Pigment blieb nun nach Destruction der Blutbahnen in dieser Form (Kugeln und Klumpen) als freies Pigment in den Gewebsräumen liegen, oder wurde von Zellen aufgenommen. Dieser Vorgang würde demnach den seinerzeit von Kölliker gemachten Beobachtungen in der Milz entsprechen; Mittheilungen der zürich. naturf. Ges. citirt nach Virchow Arch. I. Bd. die pathol. Pigmente.

In der erwähnten Geschwulst mag immerhin ein beträchtlicher Theil des Pigmentes auf diese Art gebildet worden sein, doch war überall in der Geschwulst auch der oben beschriebene Vorgang nachzuweisen.

In zwei anderen von Herrn Prof. Billroth exstirpirten melanotischen Sarcomen der Faserhaut und des Rectum war die Pigmentbildung ganz in der im Allgemeinen charakterisirten Weise vor sich gegangen. In dem Rectum-Melanosarcom waren an solchen Stellen der Geschwulst, wo die gegen die Mucosa aufsteigenden Gefässe die beschriebenen Veränderungen erkennen liessen, nicht nur die Zellen der Geschwulst, sondern auch die Drüsenzellen der Lieberkühn'schen Drüsen diffus mit Farbstoff imbibirt.

Die Uebereinstimmung der Untersuchungsresultate über den Vorgang der Pigmentbildung in den erwähnten Objecten lässt es nun wohl als höchst wahrscheinlich erscheinen, dass das Pigment auch in anderen pigmentirten Geschwülsten, den Carcinomen, auf dieselbe Weise zu Stande komme. Die metabolische Entstehung des Pigmentes dürfte wohl auch für diese nicht mehr behauptet werden können.

Da die Pigmentbildung in den Pigmentflecken der Haut ganz ebenso vor sich ging wie in den Melanosarcomen, so dürfte auch in der Behauptung, dass das Pigment auch in den einfachen Melanomen auf dieselbe Weise entstehe, kaum zu viel ausgesprochen sein.

Die ungleichmässige Vertheilung der Pigmentzellen, ihre Anordnung und die Gefässe ist ja auch in diesen zu beobachten.

Es ist andererseits gewiss bemerkenswerth, dass auch in der normalen Cutis sich Pigmentzellen in dem Bindegewebe nach dem Verlaufe der Blutgefässe vertheilt vorfinden, über deren Vorkommen in der Lidhaut neuestens Waldeyer[2]) berichtet.

[1]) Handbuch der Augenheilkunde, herausgegeben von A. Graefe u. Saemisch. 1874. Bd. I.

Es ist mir höchst wahrscheinlich, dass auch dieses normale Pigment in der Cutis, in den Haaren und in den Zellen des Rete Malpighii auf ähnliche Weise gebildet werde. Ob es jedesmal zu einer Stasis in den Capillaren dabei kommen müsste, mag dahin gestellt bleiben. Mir scheint dies indessen nicht so sehr unwahrscheinlich zu sein. Bedenkt man, dass so minimale Gewebeveränderungen in der Cutis dem unbewaffneten Auge ganz entgehen, ja dass selbst bei der Betrachtung mit dem Mikroskope eine gewisse Uebung erforderlich ist, um sie sofort jedesmal wieder zu erkennen, so fällt das Befremdende einer der Pigmentbildung vorausgehenden Blutstasis zum Theile schon hinweg. Andererseits giebt es aber noch Erscheinungen, welche darauf hinweisen. Ich will hier von pathologischen Veränderungen in der Cutis ganz absehen, sondern nur ein eclatantes Beispiel von normaler Pigmentbildung im Rete Malpighii in's Auge fassen, welches geeignet ist, der ausgesprochenen Annahme eine Stütze zu geben. Wenn in Folge von anstrengenden Märschen innerhalb eines kurzen Zeitraumes (ein oder mehrere Tage) die Gesichtshaut eines Menschen dunkler gefärbt wird (besonders zur Sommerzeit bei Wanderungen über Gletscher, wo ausser der rascheren Wasserverdunstung von der Hautoberfläche wohl auch der Lichteinfluss zur Geltung kommt), so tritt bekanntlich mit der stärkeren Pigmentirung auch eine vermehrte Abschuppung der Epidermis ein, eine Erscheinung, welche zunächst auf eine vermehrte Reproduction von Zellen im Rete Malpighii und weiterhin auf Veränderungen der Blutgefässe hinweist. Diese dürften aber nicht blos Hyperämien sein, da active Hyperämien für sich allein keine Veranlassung zur Pigmentbildung geben. Es ist vielmehr zu vermuthen, dass es sich hier um Stauungen und wohl auch Stasen handeln dürfte, auf welche die Pigmentbildung folgt. Auch bei dem Mädchen folgte der Pigmentfleckenbildung eine Epidermisabschuppung an denjenigen Stellen, wo aus den pigmentirten die weissen Hautflecken hervorgingen.

Der beschriebene Vorgang der Pigmentbildung scheint mir aber auch noch über andere bei Melanosen gelegentlich gemachte Beobachtungen Aufklärung zu geben.

Ich habe hier die gelegentlichen Befunde von körnigem Pigment und noch mehr den erst in neuerer Zeit angegebenen Befund von Pigmentbenstückchen im Blute solcher Individuen, welche an melanotischen Geschwülsten leiden, im Auge.

Der Nachweis der Blutgefässthrombose, welcher durch die mitgetheilten Untersuchungen überall dort geliefert werden konnte, wo eine Entwickelung melanotischer Sarcome in den Geweben zu beobachten war, deckt wohl die Quelle auf, woher solche Thromben in den Kreislauf gelangen können.

Die Möglichkeit, dass sie einmal im Kreislauf auch in anderen Organen wieder Thrombose bedingen und so zur Bildung sogenannter metastatischer Geschwülste den ersten Anstoss geben können, lässt sich nicht abweisen. Es besteht allerdings ebenso die Möglichkeit, dass auch durch den Transport von Zellen die metastatische Geschwulstentwickelung eingeleitet werde [1]). Die Befunde pigmenthaltiger Zellen in thrombirten Lebergefässen, deren ich oben erwähnte, sind ein weiterer Beitrag zu den von anderen Beobachtern schon in früherer Zeit gelegentlich gemachten Erfahrungen. Mögen dererlei transportirte Zellen immerhin mit ein veranlassendes Moment zur Metastasenbildung geben, für die Entwickelung der metastatischen Sarcome haben sie dennoch nur eine untergeordnete Bedeutung, da dieselbe nachweisbar überall aus den constituirenden Gewebselementen erfolgt, und zwar unter Erscheinungen, welche den Wachsthumserscheinungen der Primärgeschwülste ganz gleich sind.

Die metastatischen Sarcome sind jedenfalls von einer Zellenneubildung zusammengesetzt, deren Ursprung wenigstens der weitaus grössten Quantität nach, um nicht zu sagen ausschliesslich aus den Zellen des inficirten Gewebes abzuleiten ist. Es muss dies deshalb besonders hervorgehoben werden, weil mit der Vorstellung von dem Transport der Geschwulstzellen sich nur zu leicht die Vorstellung verbindet, dass die secundäre Geschwulstentwickelung ausschliesslich durch Neubildung aus den transportirten Zellen hervorgehe, während die Beobachtung des thatsächlichen Vorganges doch gerade das Gegentheil beweist. Mit der Infection durch Zellen, welche man ja nach allen bisher gemachten Erfahrungen gewiss zugestehen muss, ist aber die Infection durch die Gewebsflüssigkeiten der Geschwülste keineswegs ausgeschlossen. Die Thatsache, dass das Wachsthum der primären und secundären Geschwülste hauptsächlich dadurch vor sich geht, dass die constituirenden Gewebs-

[1]) Zur Pathogenese der Geschwulstmetastasen. Von Dr. Acker in Erlangen (Deutsches Archiv f. klin. Medicin Bd. XI.).

llen selbst an der Production der Zellenneubildung Antheil neh-
en, beweist dies zur Genüge. Man mag sich die Infection dann
vorstellen, dass nur die in der Gewebsflüssigkeit gelösten Sub-
anzen oder darin suspendirte durch Knospung der Geschwulstzellen
gelöste Protoplasmaklümpchen vielleicht auf dem Wege der Co-
ulation die Infection verursachen und zur Proliferation der con-
tuirenden Gewebszellen den Anstoss geben, in beiden Fällen ist
e neugebildete Zellenmasse in den primären und secundären Ge-
hwülsten als Product der constituirenden Gewebszellen anzusehen.
n möchte diese Bemerkungen gerade im Hinblicke auf die von
cker (l. c.) wieder neuerdings urgirte embolische Entstehung
r secundären Geschwülste gemacht haben. Die von Acker bei-
brachten allgemeinen Erwägungen sind weit entfernt im Einzelnen
mer richtig zu sein. So wünschenswerth es ist, alle sicheren Be-
achtungen von Verbreitung der Geschwülste durch Embolie zu
mmeln, eben so nothwendig ist es, das Wachsthum der primären
d secundären Geschwülste selbst zu studiren. Mit dem Nachweis
r Emboli in den verschiedenen Organen ist diese allerdings sehr
ihsame Arbeit noch lange nicht gethan. Andererseits wäre es
hl auch im Interesse der wissenschaftlichen Forschung billig ge-
esen, die gegentheiligen Beobachtungen zu berücksichtigen und
enfalls durch Kritik die Irrthümer derselben aufzudecken.

In den Lymphdrüsen, im Netz und Peritonaeum waren es nebst
n Zellen des Bindegewebes vorzugsweise die Blutgefässwand und
ren Adventitialzellen, in der Leber hingegen die Drüsenzellen,
elche in hervorragender Weise die Melanosarcomzellen erzeugten.
den Lymphdrüsen betheiligten sich die Lymphkörperchen, höchst
hrscheinlich, in der Leber die Zellen der Blutgefässe nur in unter-
ordnetem Maasse an der Zellenneubildung, weil eben die Capillaren
r Leberacini nur sehr wenige Wandelemente besitzen. Dass auch
ese gelegentlich in Proliferation übergehen können, habe ich wohl
nige Male beobachten können und in Fig. 10 ein Bild davon dar-
stellt. Schliesslich ist es wohl kaum nothwendig hervorzuheben,
ss diese Auseinandersetzungen den Anschauungen entsprechen,
elche Virchow an verschiedenen Orten über Geschwulstbildung,
fection und Metastasen ausgesprochen hat. Auch die Beobach-
ngen über die morphologischen Veränderungen der rothen Blut-
rperchen und des Blutfarbstoffes in und ausserhalb der Blutgefässe

weichen kaum von denen ab, welche Virchow [1]) bereits in seiner ersten Arbeit über die pathologischen Pigmente niedergelegt hat.

Wenn ich in den mitgetheilten Beobachtungen ganz ähnliche Befunde angegeben habe, wie sie Bruch [2]), Rokitansky [3]) und Andere von verschiedenen pathologischen Pigmenten beschreiben, so ist es wohl um so weniger nothwendig darauf einzugehen, als Virchow bereits in seiner mehrerwähnten Arbeit über die pathologischen Pigmente die verschiedenen Theorien der Pigmentbildung eingehend beleuchtet und an der Hand umfassender Beobachtungen die Vereinigung der differenten Anschauungen in morphologischer und chemischer Beziehung erzielte.

Um die mir gestellte Aufgabe: den Vorgang der Pigmentbildung in melanotischen Geschwülsten und einfachen Melanosen zu erforschen, lösen zu können, hatte ich allerdings zunächst nur den Nachweis zu liefern, dass dieselben Bedingungen von Seite der Blutgefässe vorhanden seien, welche auch sonst zur Pigmentbildung führen. Ich musste aber andererseits zur Vervollständigung der Beobachtungen, und um irgend welche Modificationen ausschliessen zu können, auch Thatsachen erwähnen, welche bei der Pigmentbildung unter anderen Verhältnissen bereits bekannt sind.

---

## Erklärung der Abbildungen.

### Tafel VIII.

Fig. 1. Abbildung eines Melanosarcomknotens in der Lidhaut. a Ein Theil der Haut des oberen Augenlides, b der Sarcomknoten; das Pigment ist durch die dunkeln Punkte und Striche angedeutet. — Loupenvergrösserung.

Fig. 2. Aus einem Schnittpräparate des oberen Augenlides. Das lockere subconjunctivale Bindegewebe von einer aus rundlichen Zellen bestehenden Neubildung durchsetzt, die gegen die Papillen aufsteigenden Gefässe zum Theil thrombirt. Die Thromben sind noch nicht entfärbt; daher in der Zellenneubildung weder körniges noch diffuses Pigment vorhanden. a Thrombirte Blutgefässe. b Die Zellenneubildung. Hartn. Obj. S. 4, Oc. 3.

Fig. 3. Aus demselben Schnittpräparate. Die Zellen eines Drüsenacinus einer acino-tubulären Drüse (Krause) haben nebst denen, welche die umspin-

[1]) l. c.

[2]) Untersuchungen über das körnige Pigment.

[3]) Lehrbuch der pathol. Anatomie. Bd. I. S. 209.

nenden und gegen die Papillen aufsteigenden Capillaren begleiten, den Blutfarbstoff aufgenommen. Der Blutfarbstoff ist zum Theil noch diffus, zum Theil als körniges Pigment enthalten. a Der Drüsenacinus, b sein Ausführungsgang, c Pigmentzellen um Capillaren, d ein noch mit Blutkörperchen erfülltes Capillargefäss. Hartn. Obj. S. 4, Oc. 3.

4. Ein Capillargefäss aus einem Schnittpräparate des unteren Augenlides. Im Gefäss die rothen Blutkörperchen vollständig entfärbt. Die Wand und Adventitialzellen enthalten diffuses und körniges Pigment. Hartn. Obj. S. à immers. 10, Oc. 3.

5. Der Ausführungsgang einer Knäueldrüse der Lidkante. Die in Proliferation begriffenen Wandzellen enthalten diffusen und körnigen Farbstoff. Hartn. Obj. S. à immers. 10, Oc. 3.

6. Eine Hautpapille mit der Epidermis aus der Lidhaut des oberen Augenlides. Die Zellen um die Capillarschlinge, deren Wand und Adventitialzellen selbst proliferiren, und ein Theil der Zellen des Rete Malpighii enthalten körniges Pigment. a Proliferirende Capillarschlinge, b Epidermis. Hartn. Obj. S. à immers. 10, Oc. 3.

7. Ein ausgebreitetes Netzstückchen mit kleinsten Melanosarcomknötchen, welche nach dem Verlaufe der die grösseren Blutgefässe führenden Bindegewebszüge angeordnet sind. Loupenvergrösserung.

8. Ein kleinster Melanosarcomknoten in einem Netzstrange (c). Ein Blutgefässcapillarnetz (a) theilweise ectatisch, mit rothen Blutkörperchen erfüllt; in seinen Maschenräumen Proliferation der constituirenden Gewebszellen; bei b Anordnung der Zellen zu einem Knoten. Die Zellen enthalten diffuses und körniges Pigment. Hartn. Obj. S. 8, Oc. 3.

9. Ein Blutgefäss mit theils entfärbten (a), theils (b) zerfallenden Blutkörperchen. Zellen der Wand und Umgebung mit diffusem und körnigem Pigment infiltrirt. Hartn. Obj. S. 8, Oc. 3.

10. Ein Theil eines intralobulären Blutgefässes (b) mit weissen und rothen Blutkörperchen theilweise erfüllt und von zwei Reihen Leberzellen (c) begrenzt, bei (c) geschwollene und in Wucherung begriffene Wandelemente. Hartn. S. à immers. 10, Oc. 3.

(Separatabdruck aus Virchow's Archiv für pathologische Anatomie und Physiologie und für klinische Medicin. Dreiundsechzigster Band.)
Druck und Verlag von Georg Reimer in Berlin.

Taf. VIII.

6.

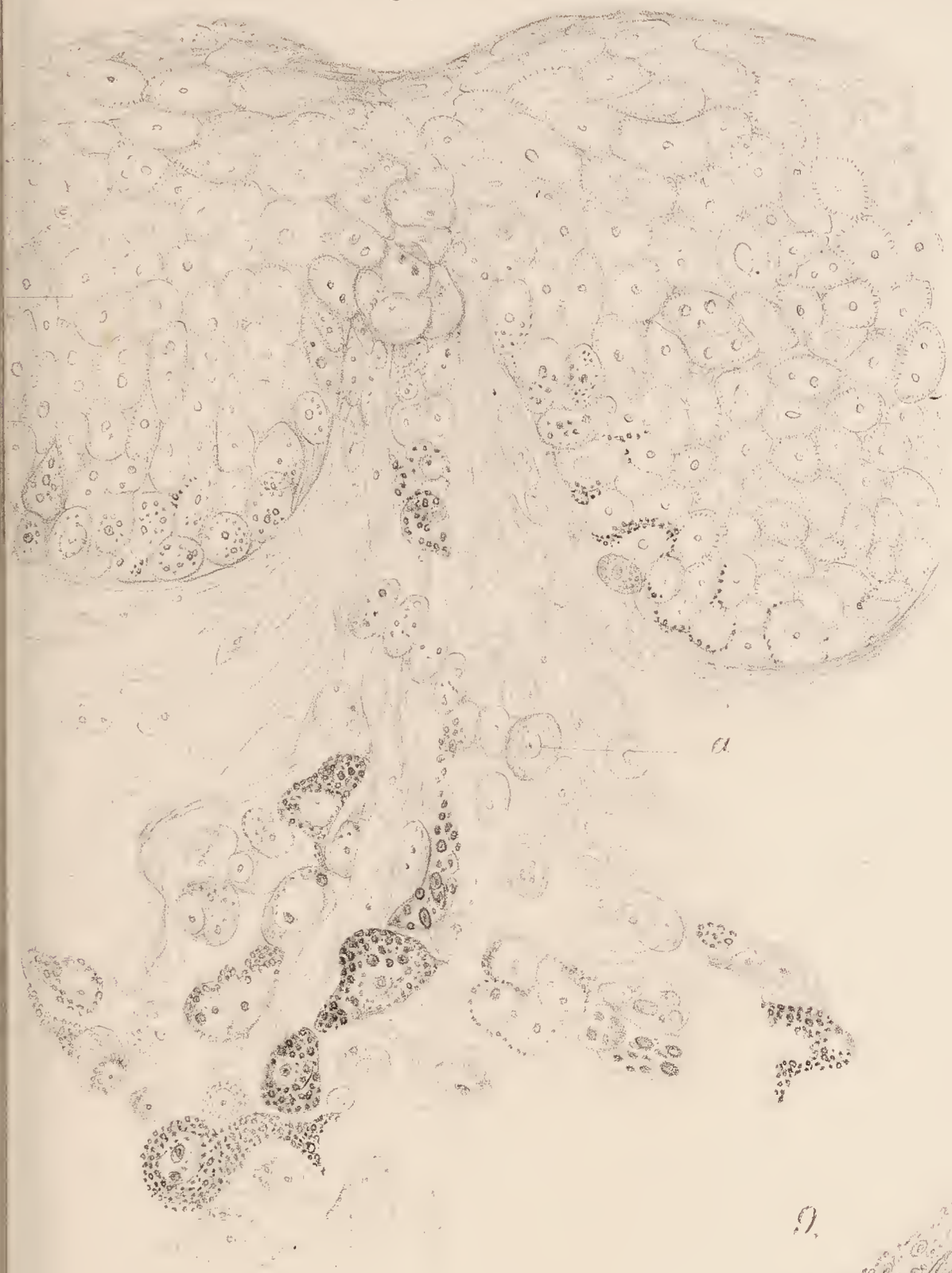


9.

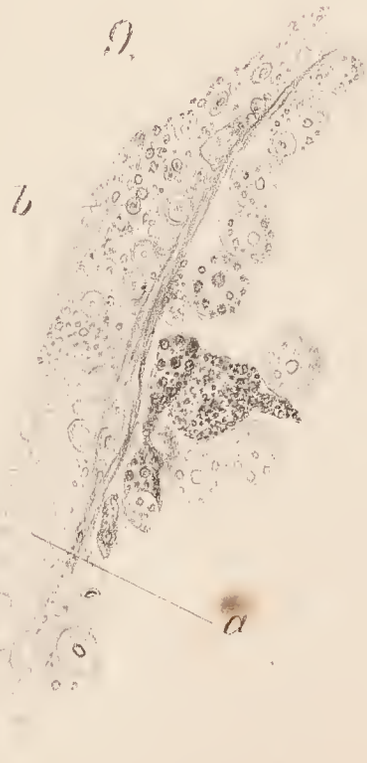


10

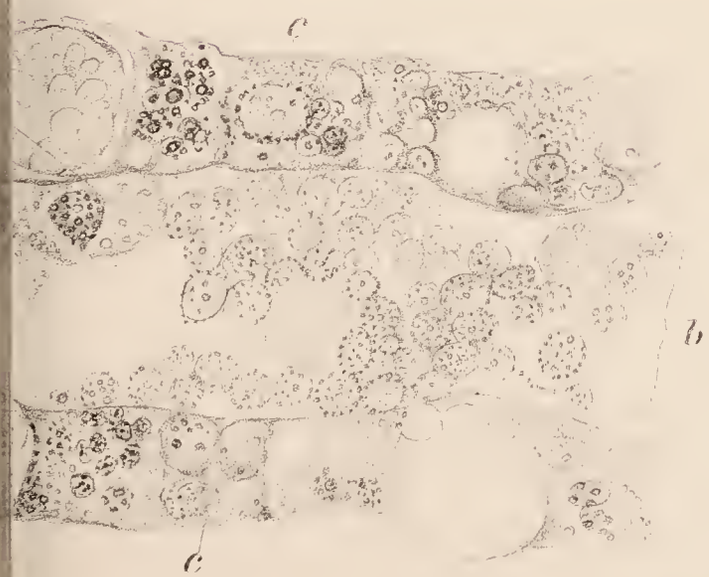


Alb. Schütze Lith. Inst. in Berlin